REVISTA DE LA SOCIEDAD VENEZOLANA DE CIRUGÍA DE LA MANO (Rev Soc Venez Cir Mano)

Director - Editor:
Dr. Antonio De Santolo R.

Comisión Científica S.V.C.M.

Dr. Antonio De Santolo R.
Dr. Fiesky Núñez
Dra. Magally Torrealba
Dra. Magalli Ortíz

Junta Directiva Nacional:

Presidente: Dr. Ricardo Tobío
Secretaria: Dra. Aloha Isea
Tesorero: Dr. Alvaro Aguilar
Bibliotecario: Dr. José Viamonde
Vocal: Dra. Magally C. Ortiz

Delegado IFSSH: Dr. Antonio De Santolo R.
Delegado RSCV: Dr. Alberto Urquiola

Dirección del Editor:
Instituto Médico La Floresta. Cons. 215
Av. Ppal. La Floresta, 1062. Caracas
Teléfono: 0212-283.13.84 Fax: 0212-284.05.69
E-mail: desantoa@cantv.net

Editores Correspondientes:

EE.UU.:	Alan Freeland MD.
	Arnold P. Weiss MD.
	Jesse Jupiter MD.
Argentina:	Dr. L. Pointevín
Brasil:	Dr. A. Pardini
Colombia:	Dr. Raul Sastre
	Dr. Jochen Gerstner
España:	Dr. A. Lluch
Francia:	Dr. M. Mansat
Italia:	Dr. G. Brunelli
México:	Dr. J. Fernández

La Revista de la Sociedad Venezolana de Cirugía de la Mano es una revista arbitrada y está en tramitación su inclusión el *Science Citation Index* y en Indice Internacional de la Especialidad y en LILAC.

Copyright © 2004 por **Mercadeo Global C.A**
Revista de la Sociedad Venezolana de Cirugía de la Mano
Diagramación y Montaje: Lic. Norys Primera
Impresión: Editorial Colson C.A..

EDITORIAL

Con la publicación y distribución de este segundo número de esta revista que cumple el sexto año ininterrumpido, los directivos nos sentimos muy satisfechos, ya que se oyen y sienten palabras de estímulo y agradecimiento de miembros y no miembros de nuestra Sociedad. A través de la revista se ha difundido el conocimiento de nuestra especialidad con la publicación de trabajos de colaboradores nacionales y extranjeros, y en el último encuentro Colombo-Venezolano de Cirugía de la Mano de Bogotá en septiembre pasado, el Dr. Pardini, Brasileño Presidente de la International Federation of Societies for Surgery of the hand manifestó un amplio reconocimiento a la SVCM, por el esfuerzo científico permanente y la publicación de la Revista, mencionándose que es la única en español en latinoamérica. Además de la nuestra solo existe la de España, que es el órgano oficial de publicación de las Sociedades de Cirugía de la Mano de Argentina, Brasil, Portugal y España.

Desde que esta Sociedad (SVCM) se fundó, todos sus miembros nos hemos dedicado a mejorar los niveles de atención médica de los pacientes y sobre todo actuar en pro del conocimiento y enseñanza de los avances propios de la Cirugía de la Mano. La SVCM ha sido la Institución que nos ha mantenido unidos, y no podemos aceptar la existencia de controversias personalistas en nuestro seno, que no hacen otra cosa que llevarnos al oscurecimiento del conocimiento y de la enseñanza. El grupismo y feudalismo es propio de la mezquindad, y esta Sociedad siempre se ha caracterizado por ser amplia y abierta, que acepta las divergencias de opinión pero la mayoría decidirá democráticamente. Los fundadores le dimos la mano a la primera y segunda generación de Cirujanos de Mano, y seguiremos haciéndolo con todas las generaciones que se inclinen hacia nuestra especialidad, pero así como la SVCM nos une, los intereses personalistas y grupales nos dividen, y ello no es aceptado por los miembros de nuestra sociedad.

A tal efecto felicitamos calurosamente a la nueva Junta Directiva de la SVCM, por el extremo interés de aglutinar los esfuerzos de todos los miembros de la SVCM, y pasar la página de las controversias del pasado, para la unión y el beneficio común del futuro.

Dr. Antonio De Santolo R. Ph.D.

REVISTA DE LA SOCIEDAD VENEZOLANA DE CIRUGÍA DE LA MANO

SUMARIO

Volúmen 6 **Número 2** **Diciembre 2004**

EDITORIAL

Dr. Antonio De Santolo R. 3

TRABAJOS ORIGINALES

Brida Amniótica. Teoría mecánica de su origen..
Dres. José Gerardo Mora, Luis Arellano y Br. Angélica P Rubio. 6

Férula dinámica para miembro superior.
Ings. Gihover Sánchez, Walter Orejarena, Miguel Márquez, Dr. José Gerardo Mora. 9

REVISIONES

Manos Congénitas en "Ráfaga de viento".
Dr. Jochen Gerstner Bruns. 12

Recidivas de tumores glomicos. Estudio descriptivo serie de casos.
Dres. Carlos Hernán Mendez Daza, Dominique Le Viet. 19

Tuberculosis en la mano y muñeca. Patología para recordar.
Dres. Antonio De Santolo, Leonardo Briceño. 24

Nuevo tutor externo de barra y rótulas roscadas para el tratamiento de las fracturas del tercio distal de radio.
Dres. Joel Gutiérrez, David Miot B, Jorge L Carreño L, Rosa M Mitrotti Ianne. 29

Abordaje lateral para el tratamiento de fracturas inestables del radio distal y de las osteotomías correctoras de las fracturas mal unidas.
Dres. F Nuñez V, F Nuñez A, A Gutiérrez, J Martínez, M Guillot. 33

Fractura extraarticular de radio distal. Una alternativa de tratamiento.
Dres. Joel Gutiérrez S, David Miot B, Jorge Carreño L, Rosa Mitrotti. 39

VARIOS

Información General e Instrucciones. 45

REVISTA DE LA SOCIEDAD VENEZOLANA DE CIRUGÍA DE LA MANO

SUMMARY

Vol 6 **Number 2** **December 2004**

EDITORIAL

Dr. Antonio De Santolo R. 3

ORIGINAL CONTRIBUTIONS

Constriction Ring Syndrome.
Dres. José Gerardo Mora, Luis Arellano y Br. Angélica P Rubio. 6

Dynamic Splint for the upper limb.
Ings. Gihover Sánchez, Walter Orejarena, Miguel Márquez, Dr. José Gerardo Mora. 9

REVISIONS

Windblown hand.
Dr. Jochen Gerstner Bruns. 12

Glomus Tumors. Reincidences.
Dres. Carlos Hernán Mendez Daza, Dominique Le Viet. 19

Wrist and Hand Tuberculosis Don`t forguet it.
Dres. Antonio De Santolo, Leonardo Briceño. 24

New External fixation frame for treatment of distal radius fractures.
Dres. Joel Gutiérrez, David Miot B, Jorge L Carreño L, Rosa M Mitrotti Ianne. 29

Lateral approach of treatment of distal radius fracture and non-union.
Dres. F Nuñez V, F Nuñez A, A Gutiérrez, J Martínez, M Guillot. 33

Extraarticular fracture of distal radio. An alternative of treatment.
Dres. Joel Gutiérrez S, David Miot B, Jorge Carreño L, Rosa Mitrotti. 39

General Information and Authors Instructions. 45

Brida Amniótica. Teoría mecánica de su origen[1].

Dres. Gerardo Mora*, Luis Arellano**, Br. Angélica Rubio***

RESUMEN

La presente comunicación muestra un caso, hallazgo casual, en donde se aprecia una brida amniótica (BA), en la cual se corrobora la teoría mecánica del origen de esta patología, pues es una brida o cicatriz que involucra varios dedos de la mano y permite ver una sinequia fibrosa que une la falange media del anular hacia la base de la falange proximal del índice.
Palabras Claves: Brida Amniótica. Síndrome de Streeter.

SUMMARY

This paper shows a case of Constriction Ring Syndrome (CRS), based on the mechanical theory of its origin. This case shows a lineal scar that goes from index to annular in a straight way.
Key words: Constricction Ring Syndrome.

INTRODUCCIÓN

El Síndrome de Bandas Amnióticas (SBA) es una entidad congénita, bien conocida, la cual puede incluir desde una pequeña constricción cutánea, hasta amputaciones congénitas, y no son más que tejido fibroso que se extiende desde la superficie del corión hacia la cavidad amniótica, pudiendo atrapar partes fetales en su recorrido lo cual implica una amplia variedad de la agresión de esta patología, pudiendo involucrar no sólo las extremidades sino también la región cráneo facial, cabeza, gónadas, etc.

Se han propuesto varias teorías para el origen del SBA, como son: la teoría exógena o en la cual posterior a un trauma hay ruptura del amnios con pérdida transitoria de líquido a través del corión con reducción del espacio para el feto que lleva a cicatrices corporales al ser incluidos estos segmentos corporales en el tejido fibroso amniótico; y la teoría endógena donde se plantean mecanismos intrínsecos del feto en relación a su desarrollo así como factores teratogénicos.

Ninguna de las teoría explica la ruptura de membranas amnióticas y posterior formación de las bridas amnióticas, se ha sugerido el trauma materno o causa mecánica, con estiramiento de la pared abdominal y activación de un proceso de cicatrización; la infección y los cambios hormonales, también pudiesen estar involucrados.

La ruptura mecánica como consecuencia de trauma externo que provoca una disminución del líquido amniótico en forma brusca acarrea una contracción uterina anormal que provoca un proceso de cicatrización o fibrosis

1. Trabajo presentado en el IX Congreso de la SVCM. Caracas 5-6 Noviembre 2004.

2 *Traumatólogo y Cirujano de Mano. Hospital IVSS. San Cratóbal.
**Traumatólogo. Universidad de los Andes. San Cristóbal.
***Estudiante de Medicina. Universidad de Los Andes. San Cristóbal.

que atrapan algún segmento corporal del feto, ocasionando los surcos de constricción y las demás deformidades propias de esta patología llegando hasta la amputación de un segmento de la extremidad involucrada.

MATERIAL Y MÉTODOS

Se muestra un caso de un recién nacido de 22 días de edad, quien consulta por una cicatriz o sinequia entre dedos anular e índice de su mano izquierda, que se inicia en una banda constrictora y termina en otra banda constrictora en cada uno de los dedos involucrados, sin tocar el dedo medio (fig. 1), también presenta asociado otras bandas constrictoras parciales en otros dedos de ambas manos.

La madre no refiere un trauma severo durante su embarazo, si dos caídas leves.

Fig. 1. Sinequia o brida amniótica que une dedos anular e índice, sin tocar el dedo medio, vistas anteroposterior y lateral.

TRATAMIENTO

En el presente caso como medida inicial se realizó la resección de la citada brida, para evitar la retracción de los dedos involucrados; el estudio anatomopatológico mostró solamente tejido cicatrizal, el cual puede corresponder a una cicatriz amniótica, pues la única evidencia de amnios es el antecedente del embarazo.

El tratamiento definitivo de las bridas en los dedos se hará posteriormente según la evolución de las mismas, pero se considera prioritario el manejo de esta cicatriz poco frecuente.

DISCUSIÓN Y COMENTARIOS

La presente comunicación muestra una patología relativamente frecuente, pero con el asociado de una sinequia o cicatriz que une dos segmentos digitales de una mano dejando libre un dedo intermedio, lo cual nos hace pensar seriamente en la presencia de una cicatriz a través del saco amniótico que no termino de evolucionar hacia su resolución definitiva persistiendo esta sinequia como único testigo de una brida amniótica que trascurría por todo el saco amniótico.

Creemos firmemente que estas cicatrices amnióticas atrapan en su recorrido segmentos corporales provocándoles la fibrosis y cicatriz consecuente con la complicaciones ya conocidas en estos casos, y por la forma de presentación nos inclinamos a pensar que estos casos deben ser de origen mecánico, postraumático.

REFERENCIAS BIBLIOGRÁFICAS

1. Bauer TB, Tondra JM, Trusler HM. Technical modification in repair of syndactylism. Plast. Reconstr Surg. 1956;17:385-91.
2. Dobyns JH, Word VE, Bayne LO. Congenital hand deformities. In: Green DP, ed. Operative Hand surgery 3rd ed. New York: Churchill Livingstone; 1993; 251-548.
3. Flatt AE. The care of congenital hand anomalies. St. Louis: Quality Medical Publishing; 1994.
4. Martin D. Caracterizacion clínica de la secuencia de bridas amnióticas. Rev. Cubana de Genética Humana. 1999; 1(3).

Férula dinámica para miembro superior[1]

Ings. Gihover Sánchez*, Walter Orejarena*, Miguel Márquez**, Dr. José Gerardo Mora***.

RESÚMEN

La presente comunicación tiene como objeto exponer un nuevo diseño para la confección de férulas dinámicas para miembro superior, basado en la repartición de fuerzas en pequeños módulos, en vez de una sola unidad motora amplia y voluminosa.
Palabras Clave: Férula dinámica.

SUMMARY

This paper is made to show a new concept in the manufacture of dynamic splints for the hand. Changing the motor unit of one straight force to many little units of force to achieve the same results to move the paralyzed hand.
Key Words: Dynamic Splint.

INTRODUCCIÓN

En los modelos actuales de férulas dinámicas para la mano y muñeca se utiliza un sistema de estabilización que es motorizado activa o pasivamente por elementos elásticos, bien ligas, cuerdas de piano o resortes que ocupan un espacio y hacen que sean muy voluminosos en el espacio estos aparatos.

Nuestra férula dinámica se comporta como un guante sobre la mano y muñeca, aumentando su volumen en una mínima proporción, pues el sistema motorizado solo se expresa sobre la piel en unos 2-3 mm. Con la posibilidad de cubrir el mismo con un guante plastificado lo que permitirá el uso de la mano en espacios reducidos y que esta sea a pesar de sus limitaciones un órgano funcional.

El sistema de tracción o de dinamismo se reparte en pequeños segmentos metálicos, con un anclaje para un elástico que permite su movilización activa en un sentido y pasiva, por los elásticos, en el sentido contrario, o sea, en el sentido inmóvil o en el que necesitamos movilizar.

Su implementación es útil en parálisis de dedos, mano o muñeca bien como secuelas de fracturas, esguinces, lesiones tendinosas o de nervios periféricos, así como en procesos de rehabilitación de la mano.

Este modelo fue diseñado en la Universidad Experimental del Táchira (UNET), como tesis de grado

1. Trabajo presentado en el IX Congreso de la SVCM. Caracas 5-6 Noviembre 2004.

2 *Ingeniero Mecánico egresado Universidad Experimental del Táchira, San Cristóbal.

**Ingeniero Mecánico Jefe Laboratorio de Prototipos Universidad Experimental del Táchira, San Cristóbal.

*** Cirujano de Mano Hospital Patrocinio Peñuela Ruiz San Cristóbal

para Ingeniero Mecánico*.

MATERIAL Y MÉTODOS

Se utilizó el montaje mecánico en acero inoxidable, para las piezas bases de la tracción y soporte en material plástico para fijación en articulaciones interfalángicas y en muñeca; y el sistema de motorización se basa en simples ligas elásticas que realizan el trabajo sobre las bases metálicas (Fig.1).

Esta férula se utilizó en 6 pacientes con limitaciones de movilidad de las interfalángicas, metacarpofalangicas y muñeca; con secuelas de lesiones traumáticas o neurológicas.

Todos los pacientes son hombres y sus edades oscilan entre 23 y 46 años.

Todos con lesiones del lado izquierdo.

Se realizaron evaluaciones cada semana por 6 semanas para evaluar la mejoría de las amplitudes y movimientos articulares.

RESULTADOS

El objetivo básico es probar la mejoría de las amplitudes y movimientos articulares (AMA), con los sistemas propuestos, logrando los siguientes resultados:

Interfalángicas proximales aumento del 15% en AMA
Metacarpofalángicas aumento del 23% en AMA
Muñecas aumento del 12% en AMA

El aumento de la fuerza muscular fue difícil de precisar, aunque mejoró la función por la mejor movilidad, lo referente a la fuerza muscular no se notaron variaciones.

Todos los pacientes se quejaron de molestias con la ropa por los clavos (sitios de inserción de la tracción), pues se enredaba con facilidad.

CONCLUSIONES

1.- Esta férula logra mejorar las amplitudes y movimiento articulares de la muñeca y mano.

2.- En evolución posterior se podrá mejorar la parte de estética y cubrirla para que se asemeja a un guante y se pueda trabajar mejor con la misma, evitando molestias.

3.- Consideramos que mejorando la parte de cobertura plástica del sistema será mucho más funcional.

4.- Aunque en esta comunicación, no se trató el tema del costo, la producción en serie significaría un ahorro en la producción de la misma.

REFERENCIAS BIBLIOGRÁFICAS

1. Antoniazzi LD. (s.f.). Variables biomecánicas. [Página Web en línea]. Disponible: http://www.sobreentrenamiento.com/PubliCE/Contenido/BioM/Variables_BioM.html [Consulta: 2002, Febrero 20].
2. American academy of orthopaedic surgeons. Cuidado de una Férula (2000). [Página Web en línea]. Disponible:http://orthoinfo.aaos.org/brochure/thr_report.cfm?Thread_ID=36&topcategory=Spanish [Consulta: 2002, Abril 14].
3. Bobechko WP, McLaurin y Motloch W. Toronto Orthosis for Legg-Perthes Disease: Artificial

Limbs. Septiembre 1968; 12(2), 36-41.

4. Bowker P, Messenger N, Ogilvie C y Rowley DI. Energetic of paraplegic walking: Coment in J. Biomed Eng. 1992; 14(4), 344-50.
5. Castro Sánchez C. (s.f.). Anatomía Normal: Aplicación a la exploración en Ortopedia y traumatología. México: Cupital.
6. Chao EY, An KN, Cooney WP y Linscheid RL. Biomechanics of the hand: A basic research study. Minnesota: Biomechanics laboratory department of orthopedic surgery mayo clinic/mayo foundation Rochester. 1989.
7. Corner JM. Introducción al Tratamiento Ortésico. [Libro en línea]. Disponible: http://www. oa ndp.com/news/jmcorner/library/protesica/LLP-06.pdf [Consulta: 2001, Septiembre 14].
8. Dixon JR. (1970). Diseño en ingeniería inventiva: Análisis y toma de decisiones (1ª. ed.)México: Limusa-Wiley S.A.
9. Dorland's illustrated medical dictionary (ed. 28). (1994). WB Saunders Company.
10. Echeverri LW. (2000). El Sistema muscular y Osteoarticular. [Página web en línea]. Disponible: http://www.auxilio.com.mx/manuales/anato3. htm [Consulta: 2002, Abril 27].
11. Enciclopedia Praxis Médica. (1971). Huesos y Articulares: Reumatología (t. 8). Mónaco: Latino Americanas.
12. Fundación Hospital Ortopédico Infantil. (s.f.). Taller de Ortopedia: Ortésis Férulas para miembros superiores. Caracas: Autor.
13. García G. (1998). Biomecánica: Músculos, fuerza muscular y momento de fuerza muscular. [Página Web en línea]. Disponible: http://www.musculation.com.ar/Biomecamica.htm. [Consulta: 2001, Septiembre 14].
14. Gómez JM. (2001). Educación en ortésis y prótesis en América latina. [Página Web en línea]. Disponible:http://ags.acnet.net/fiop/miguel%20gomez% 20ARTICULO.doc [Consulta: 2002, Abril 28].
15. Guerrero P y Ramírez J. (1993). Diseño y Construcción de una mano Artificial Controlada Mioeléctricamante. Universidad Nacional Experimental del Táchira, San Cristóbal.

Manos Congénitas "En Ráfaga de viento"[1]

Dr. Jochen Gerstner Bruns[2].

RESUMEN

La ley de las "rachas" en medicina hace que lo que no hemos visto en 30 años, lo veamos en un mes y además con las tres variedades existentes de manos congénitas en "ráfaga de viento" y no en niños sino en adultos jóvenes sin tratamiento previo, en la clínica de mano del Hospital Universitario de Valle, Cali, Colombia.
Encontramos 3 pacientes adultos jóvenes, que pertenecen uno al grupo bilateral artrogripoide I, otro al grupo bilateral artrogripoide II, un tercero al grupo unilateral con hiperplasia muscular, jóvenes que describiremos como objeto de esta revisión de la literatura, además una niña de 8 años con artrogriposis múltiple congénita que completa el cuadro.
Palabras Claves: Mano congénita.

ABSTRACT

Our purpose is to study 3 cases of a relatively uncommon congenital malformation of the hand in three types of young adult patients characterized by metacarpophalangeal flexion contracture and ulnarward deviation of the finger, and also an aditional young girl (8 years old) with congenital multiple Artrogriposis seen in the Hand outpatient service at the Hospital Universitario del Valle, Cali, Colombia.
Key Words: Congenital Hand. Windelown Hand.

INTRODUCCIÓN

Esta deformidad descrita algunas veces en la literatura médica como "Windblown Hand" se caracteriza por presentar una contractura en flexión de las articulaciones metacarpo-falángicas de los dedos de las manos con desviación ulnar (cubital) de los mismos dedos.

Se encuentra un espectro variado de estas deformidades: Inicialmente Freeman y Sheldon describieron en 1938 un síndrome conocido como displasia cráneo-carpotarsiana en el cual existen las manos en ráfaga asociadas con pies en mecedora y una facies fantasmal muy especial[1].

Muchos autores consideran que este síndrome debería separarse del resto de manos con desviación en ráfaga de viento.

Tipos de manos en ráfaga de viento:

1.- Existe una forma artrogripoide bilateral, considerada como una artrogriposis distal frustra o segmentaria descrita por Zancolli[2].

2.- Una forma hiperplásica unilateral descrita por Lanz, Hann y Varela[3].

Estas manos en ráfaga de viento fueron descritas

1. Trabajo presentado en el Encuentro Colombo-Venezolano de Cirugía de la Mano. Bogotá Septiembre 2004.

2. Profesor titular de Ortopedia. Universidad del Valle. Centro Médico Imbanaco. Cali Colombia.

por primera vez por Boix en 1897. Bonola en 1972 las llama clinartrosis congénita bilateral. Powers y Ledbetter publican la serie más grande (42 casos) de revisión de la literatura mundial en 1976.

Swanson en 1976 las denominó manos artrogripoides y Zancolli en 1985, describió 19 casos de éstas detalladamente[2].

La forma unilateral fue publicada por Lanz, Hann y Varela en 1994[3].

Figura 1: A-Mano en ráfaga de viento grupo artrogripoide I, B- mano artrogripoide grupo II, C- mano con Hiperplasia muscular.

Figura 2: Manos en ráfaga de viento

Figura 3. Mano en ráfaga asociada a hiperplasia muscular.

CUADRO CLÍNICO

1-Forma bilateral: es esporádica o familiar (28%). Presente al nacimiento. Bilateral y simétrica, con flexión de los dedos al nacer y progresión de la deformidad.

Estos pacientes tienen contracturas en flexión de las articulaciones metacarpofalángicas e interfalángicas proximales, con umbilicaciones de la piel dorsal a nivel de las articulaciones metacarpofalángicas y también sindactilias incompletas (figura 4).

Las manos en desviación ulnar corrigen pasivamente. Los dedos manifiestan a veces recurvatum de las articulaciones interfalángicas proximales (cuello de cisne), luxación de los tendones extensores (figura 3), y pulgar en aducción y flexión.

Las manos presentan contracturas en flexión de las articulaciones MF, bandas fibrosas subcutáneas longitudinales anormales y acortamiento muscular y tendinoso de flexores (figura 2).

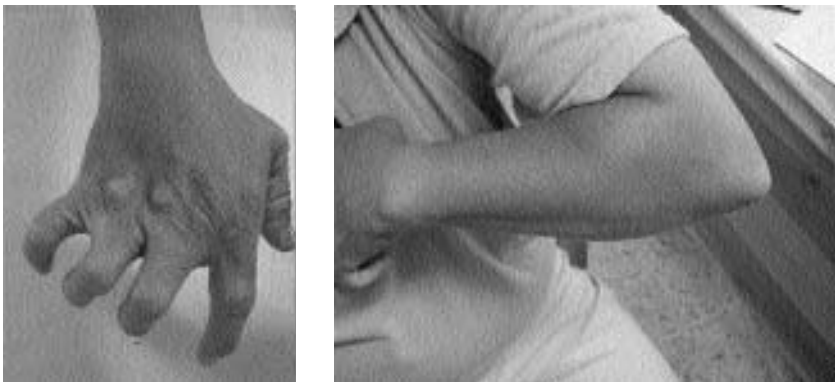

Figura 4. Segundo caso en manos de ráfaga, asociado con luxación de la cabeza del radio derecho.

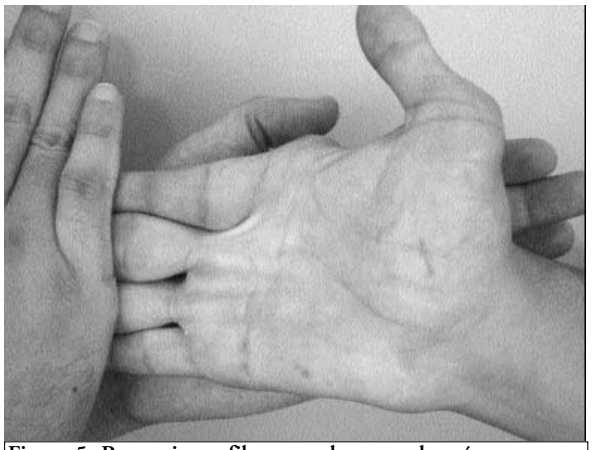

Figura 5. Retracciones fibrosas palmares subcutáneas y acortamiento de tendones y músculos.

Figura 6. Luxación congénita de la cabeza radial.

Figura 7. Caracteristicas radiográficas de las manos en ráfaga de viento

Deformidades asociadas con frecuencia son pies en mecedoras y luxación congénita de la cabeza radial (figuras 4 y 6).

Radiológráficamente no se aprecia luxación ni subluxación de las articulaciones MF de los dedos, excepto las del pulgar, a diferencia de la mano reumática. El carpo se encuentra en desviación radial y los dedos en desviación ulnar y en flexión.

Zancolli[2] clasificó la desviación ulnar de los dedos con deformidades bilaterales en dos grupos:

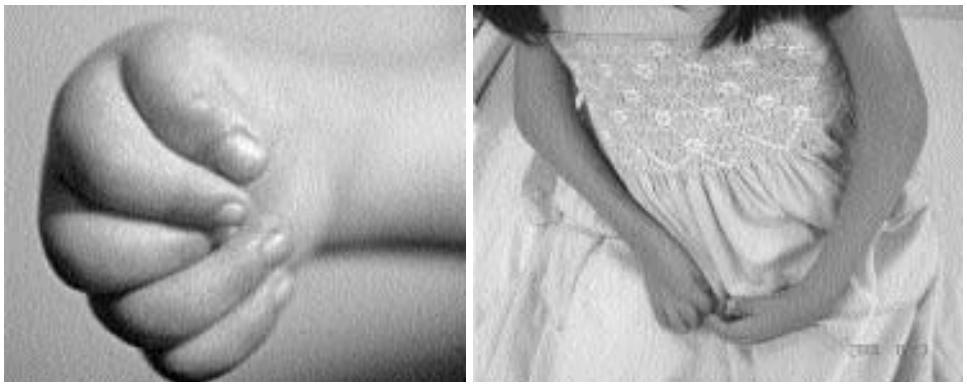

Figura 8. Manos con artropriposis múltiple congénita Grupo III de la clasificación de Zancolli.

Figura 9. Fascia palmar media y ligamentos natatorios.

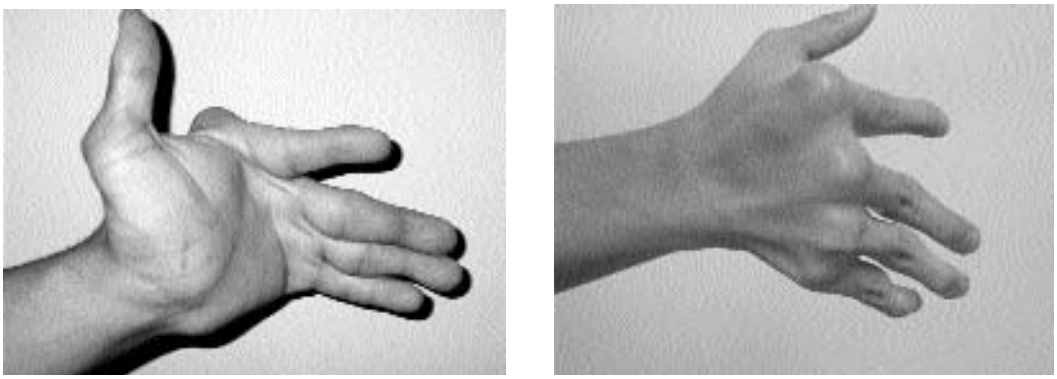

Figura 10. Forma Hiperplásica.

- **Grupo I. Manos artrogripoides**. En estos pacientes se encuentra acortamiento de piel digitopalmar y de las comisuras con bandas fibrosas subcutáneas longitudinales palmares. (figura 1A).

- **Grupo II. Manos artrogripoides**. Es una forma más grave con acortamiento muscular, de tendones, ligamentos y cápsulas. (Figura 1B).

- **Grupo III corresponde a las manos de la artrogriposis múltiple congénita** con adelgazamiento y rigidez articula, ya conocidas como la niña de 8 años de la figura 8.

1. Patofisiología: Se considera una deformidad congénita del grupo II caracterizado por una falla en la separación o diferenciación de partes de diferentes tejidos.

La causa de las malformaciones del grupo I está localizada en el retináculum cutis de la piel de la mano (fascia palmar media y ligamento natatorio (figura 9) en forma

de bandas digitopalmares subcutáneas fibrosas con acortamiento de la piel, que producen:

- deformidad en flexión de las articulaciones MF.
- desviación ulnar.

En el grupo II los músculos y tendones extrínsecos e intrínsecos, cápsulas y ligamentos están acortados o son anormales.

2-Forma Unilateral. Es una hiperplasia muscular de la mano combinada con desviación ulnar de los dedos, con hipertrofia de la eminencia tenar en más del 50% de los casos. No historia familiar de esta deformidad (figura 10).

Se diferencia de la forma artrogripoide por la ausencia de deformidades congénitas asociadas. Tiene más acentuadas las contracturas en flexión de las articulaciones MF y la desviación ulnar de los dedos, asociada con luxación de los tendones extensores y deformidades en cuello de cisne.

Es Unilateral con predominio del lado derecho y no se encuentra la contractura en aducción del pulgar ni el estrechamiento de la primera comisura.

Presenta acortamiento de la piel digitopalmar y malformación de los pliegues palmares y digitopalmares y contractura en flexión de las articulaciones MF e hiperextensión de la muñeca, con engrosamiento de los dedos, la región tenar y la muñeca palmar.

2.- Patofisiología: Se encuentra quirúrgicamente una musculatura hiperplásica anormal congénita de la mano o antebrazo distal que actúa produciendo las deformidades.

Tratamiento

Grupo Artrogripoide I:

A- Liberación de la piel palmar a nivel MF con resección de bandas de tejido fibroso anormal. Figura 11a.

B- Tenotomía de la bandeleta extensora central y fijación a la falange proximal para realinear el aparato extensor. figura 11b.

C- Injertos de piel total: figura 11c.

D- Inmovilización de 4 semanas.

Grupo Artrogripoide II:

Lo mismo del grupo I y además:

1.- Liberación transversal de la piel dorsal retraída y liberación del acortamiento palmar de la fascia palmar media.

2.- Liberación de la piel de la eminencia tenar para permitir la abducción con colgajo rotatorio en la primera comisura como lo enseñan McCarroll y Manske[6].

3.- Alargamiento de los flexores en el antebrazo distal; los flexores superficiales se seccionan distalmente en

Figura 11: Tratamiento quirúrgico del grupo artrogripoide I , según Zancolli[2].

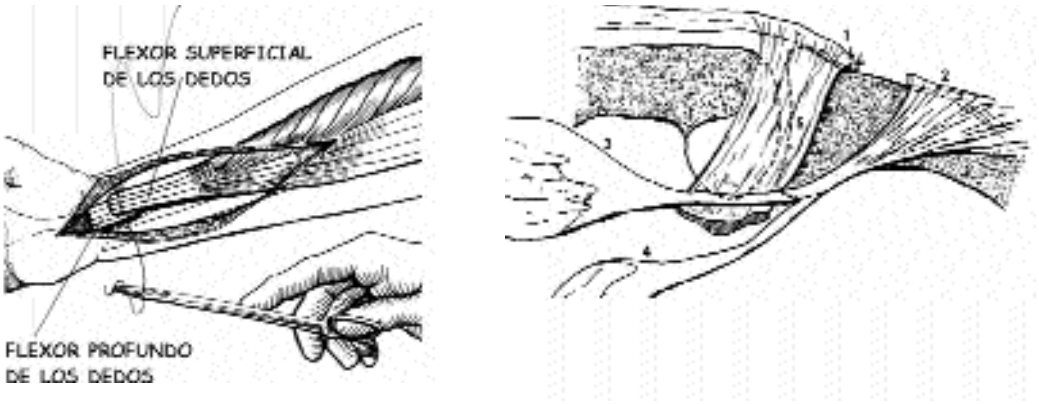

Figura 12 Alargamiento de los flexores en antebrazo distal y refijación más proximal del aparato extensor.

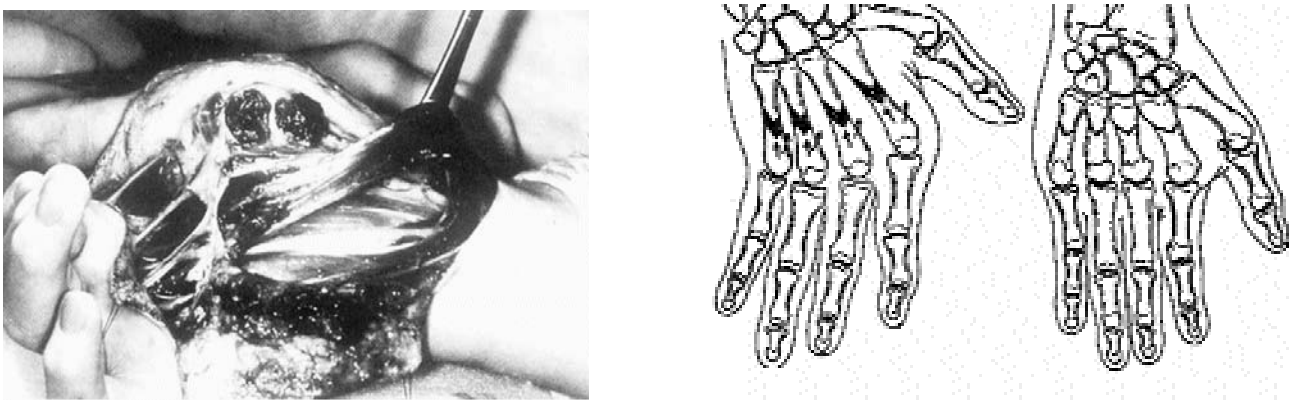

Figura 13. Resección de hiperplasia muscular y Osteotomías de acortamiento de Kelikian.

la muñeca y los profundos proximalmente. La parte proximal de los superficiales se sutura al muñón de los tendones flexores profundos distales, extendiendo los dedos hasta una flexión intermedia. Figura 12a.

4.- Refijación más proximal del aparato extensor. Figura 12b.

Grupo Unilateral: Resección por vía palmar de la hiperplasia muscular en forma extensa[3] figura 13a.

Los casos abandonados en adultos pueden requerir osteotomías de acortamiento de los metacarpianos según lo enseñó Kelikian[5]: Figura 13b.

RESULTADOS

Las manos en "Ráfaga de viento" congénitas son una deformidad congénita grave con un variado espectro clínico. Un buen porcentaje de pacientes requieren cirugía reconstructiva para mejorar la función de las manos. La cirugía es de buen pronóstico en el grupo artrogripoide I, pero los resultados del grupo II no son tan satisfactorios. La cirugía del grupo unilateral es mucho más grande e impredecible al tratar de resecar todas las hiperplasias musculares y tendinosas presentes[4].

Es probable como piensa Wood que en el futuro se encontrarán otras causas de esta deformidad que representa

un conglomerado de síndromes y diferentes causas anatómicas, que probablemente cconstituyen una forma frustra de artrogriposis[4].

REFERENCIAS BIBLIOGRAFICAS

1. Freeman EA, Sheldon JH. Cranio-carpo-tarsal dystrophy. Archives of disease in childhood 1938; 13:277-83.
2. Zancolli E, Zancolli E, Jr. Congenital Ulnar Drift of the fingers: Pathogenesis, classification and surgical management. Hand Clinics 1985; 1:3:443-456.
3. Lanz U, Hann P y Varela C. Congenital unilateral muscle hyperplasia of the hand with ulnar desviation of the fingers. J Hand Surg 1994; 19B: 683-88.
4. Wood VE. Another look at the causes of the windblown hand. J Hand Surg 1994; 19B:679-82.
5. Kelikian H. Congenital Deformities of the hand and Forearm. Philadelphia. Saunders: 1974; 577-583.
6. McCarroll HR, Manske PR. The windblow hand. Correction of the complex clasped thumb deformity. Hand clinics 1992; 8:1147-159.

Recidivas de Tumores Glómicos. Estudio descriptivo de serie de casos.

Dres. Carlos Hernán Méndez Daza[1], Dominique Le Viet[2].

RESUMEN

La incidencia de las recidivas de tumores glómicos está entre 4% y 24%. Este estudio descriptivo de casos, presenta una serie de 9 pacientes con diagnóstico clínico e histológico de recidiva de tumor glómico, manejados entre 1983 y 1999 en el "Institut de la Main" en París; posteriormente se adicionaron dos pacientes captados en la ciudad de Cali Colombia.
En todos los casos se observó el reinicio de la misma sintomatología luego de un intervalo libre de dolor. La vía de abordaje quirúrgico lateral aportó buena exposición y permitió la resección amplia de la lesión. El estudio histológico de la lesión en una paciente con recidivas múltiples, mostró la forma angiomatosa o tipo III de Masson que puede estar relacionada con las recidivas como ya ha sido postulado por otros autores.
Las recidivas tumorales glómicas no son tan raras por lo que se debe tener un seguimiento más prolongado para obtener una correlación estrecha con los tipos histológicos.
Palabras Clave: Tumores glómicos, Recidivas.

ABSTRACT

Re-incidence of glomus tumors is between 4% and 24%. This descriptive case study presents a series of 9 patients attending "Institut de la Main", in Paris, between 1983 and 1999, with clinical diagnoses and histologies indicating the re-appearance of glomus tumors. 2 patients from Cali, Colombia were later added to the study. In all the cases, a return of previous symptoms was observed, following a pain-free interval. Lateral surgical intervention gave good exposure, allowing full re-sectioning of the lesion. Histological study of the lesion in one patient with multiple re-incidences revealed the angiomatose, or type III Masson form, which may be related to re-incidence, as has been postulated by other authors. Re-incidences of glomus tumors are not uncommon and, for this reason, a prolonged follow-up is indicated in order to obtain close correlation between histological types.
Key Words: Glomus tumors, Re-incidence.

INTRODUCCIÓN

El tumor glómico es una lesión vascular benigna descrita por Wood en 1812[1] y clasificada histológicamente por Masson en 1924[2]. La clasificación describe tres formas de lesión:

I. Tipo mucoide hialino, caracterizado por amplias zonas de tejido conectivo con células glómicas y espacios vasculares.

II. Tipo sólido, presenta disminución en los componentes vascular y conectivo de la lesión.

III. Tipo angiomatoso, también conocido como glomangioma.

La entidad se presenta generalmente como la asociación de un dolor espontáneo localizado, un dolor provocado a la palpación e intolerancia al frío y a los cambios de temperatura; como fue descrito por Carroll en 1972[1]. Además, puede existir una mancha azulosa subungueal asociada a los signos de Love[3] (descrito en 1944, como la provocación del dolor exquisito referido por el paciente al

1. Ortopedista y Traumatólogo. Cirujano de mano. Cali. Colombia.

2. Cirujano de mano. Institut de la main. Clinique Jouvenet. Paris.

realizar presión con la punta de un lápiz sobre la lesión) y Hildreth[4] (descrito en 1970, como la desaparición del dolor luego de la aplicación de torniquete).

Las radiografías convencionales pueden mostrar signos indirectos, como la erosión cortical de la falange distal, informado por Carrol[1], observado en 25% a 32% de los casos. La angiografía es una técnica invasiva con una sensibilidad del 40% según la mayoría de los autores[5,6]. Las imágenes de resonancia nuclear magnética (RNM) fueron estudiadas en 1996 por Drape[7], quien realizó la comparación entre la RNM de alta resolución y la estándar, demostrando que la RNM de alta resolución permitió establecer el diagnóstico del tumor glómico y la definición de sus límites en el 100% de los casos, mientras que la técnica estándar lo hizo en el 54% de los casos (figura 1).

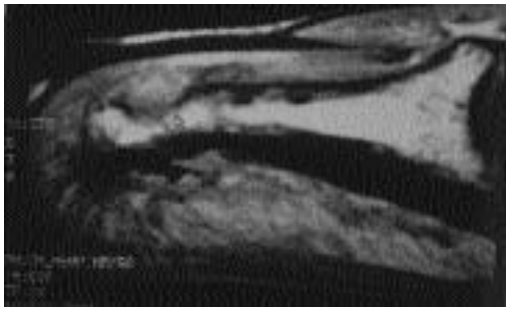

Figura 1. Imagen de Resonancia Nuclear de Alta Resolución que muestra tumoración de tejido blando de localización subungueal.

La recidiva se define como la reaparición de la sintomatología, luego de haber tenido un intervalo de tiempo post-operatorio libre de dolor. Las series de tumores glómicos publicadas por Van Geertryudent[11], Carroll[1] y Rettig[12] muestran porcentajes de recidivas entre 4% y 24%. Solo se encuentran dos publicaciones que informan un caso de recidiva cada una en 1999 (Dailiana[13] y Looi[14]). Es necesario diferenciar entre una recidiva local y una extensión del tumor; denominando a la primera como un evento que puede ser debido a una escisión incompleta, como ha sido postulado por Leclercq[8], Brenner[15] y Carroll[1]; y la segunda como la aparición de un nuevo tumor con localización diferente de la lesión inicial o lesiones no diagnosticadas.

MATERIALES Y MÉTODOS

Se analizaron las historias clínicas de los pacientes manejados bajo el diagnóstico de tumor glómico en el periodo comprendido entre 1983 y 1999 en el "Institut de la Main" en París, encontrando 83 casos y 9 de ellos correspondieron a recidivas (10,8%). Se agregan dos casos de recidivas captados en la en la ciudad de Cali, Colombia, entre los años 2000 y 2003.

La serie de casos con recidiva de tumor glómico está compuesta por 11 pacientes, 8 mujeres y 3 hombres, con edad promedio de 40,18 años (rango entre 28 y 52 años: tabla 1). El tiempo promedio entre la cirugía inicial y la reaparición de los síntomas fue de 32 meses (rango entre 6 y 480 meses: tabla 1), variable que fue seriamente modificada por el caso 4, en donde el tiempo de latencia fue de 480 meses; al retirar este caso el promedio disminuye casi a la mitad mostrando solo 17,2 meses.

Tabla 1. Datos de pacientes con recidiva de Tumor Glómico.

Caso	Sexo	Edad	Localización dedo	Lado	Latencia (meses)
1	F	49	Subungueal	5 D	36
2	M	46	Subungueal	4 I	6
3	M	32	Subungueal	2 I	12
4	F	52	Subungueal	3 D	480
5	F	30	Subcutánea	1 D	12
6	F	39	Subungueal	4 D	12
7	F	37	Subungueal	3 I	48
8	F	49	Subungueal	1 I	28
9	F	44	Subungueal	2 I	12
10	F	28	Subungueal	2 I	12
11	M	36	Subungueal	2 D	18

La localización de la lesión fue en 10 pacientes subungueal, lo cual es confirmado por los datos observados en la literatura disponible.

Todos los pacientes fueron operados con la misma técnica que será descrita a continuación.

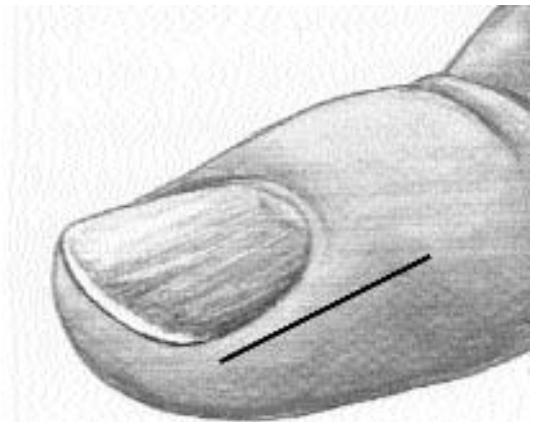

Figura 3a. Abordaje laterodorsal que permite observar tumor glómico.

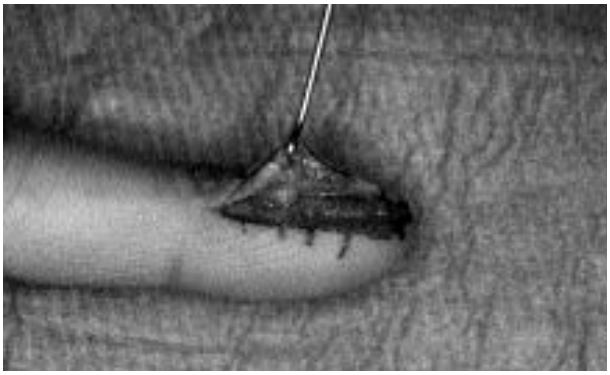

Figura 2. Esquema de la incisión del abordaje laterodorsal.

Figura 3b. Después de resecar el tumor, en algunos casos se puede observar la erosión de la cortical de la falange que permanece en contacto con el tumor.

Figura 4. Drenaje en las primeras 24 horas del postoperatorio.

Técnica Quirúrgica

El tratamiento de los tumores glómicos es siempre quirúrgico y han sido descritas cuatro técnicas de abordaje:

1. Transungueal (Leclercq)[8].
2. Laterodorsal (Leclercq, Le Viet, Carrol)[1,8,9].
3. Subungueal o dorsal directo (Heim)[10].
4. A través de dos incisiones verticales dorsales (Carroll)[1].

La técnica utilizada en esta serie fue el abordaje laterodorsal (figura 2). Bajo microscopio se inicia la disección identificando la rama neurovascular distal y luego se rechaza el lecho ungueal en bloque siguiendo el plano subperióstico.

Generalmente el tumor es encontrado debajo del ligamento colateral de la falange distal (figura 3). Este abordaje también fue utilizado para el caso en el que la lesión estaba localizada en el pulpejo.

Al finalizar la intervención dejamos una delgada banda de látex que sirve como drenaje en el postoperatorio inmediato y que fue retirada 24 horas después (figura 4).

RESULTADOS Y DISCUSIÓN

La serie presentada está compuesta por once pacientes con diagnóstico clínico e histológico de recidiva de tumor glómico. 8 mujeres y 3 hombres, con una edad promedio de 40,18 años. La recidiva tuvo lugar en 5 casos en el lado derecho y 6 en el izquierdo. La localización primaria siempre fue subungueal y la recidiva solo en un caso fue de localización palmar (caso 5).

Cinco (5) casos de recidiva fueron operados de la lesión primaria en un centro diferente al nuestro. Entre ellos es importante mencionar una paciente (caso 6) de 39 años con cinco recidivas, cuyas dos primeras fueron operadas en otro centro. Su examen histológico fue informado como tumor glómico tipo III de Masson, es decir la forma angiomatosa, la menos frecuente. Esta paciente presentó dos lesiones de localización palmar, es decir extensiones verdaderas del tumor y en el último examen histológico se comprobó un schwannoma. En la literatura hay dos casos informados de recidivas múltiples[13,14] en un mismo paciente, cuyos análisis histológicos de las lesiones han confirmado tumor glómico tipo III de Masson, es decir la forma angiomatosa. Siendo ésta la presentación más rara de esta patología nos induce a sospechar que podría ser la forma histológica que predispone a las recidivas múltiples.

Kline[16] describió un caso de tumor glómico con origen en el nervio colateral digital, diferente a nuestro caso 6 en donde una de las extensiones fue informada luego de su análisis histológico como un schwanoma, lo que nos confirma la cercanía de estas dos formas histológicas.

La sospecha del diagnóstico fue clínica, apoyada sobre una prueba de Love positiva en todos los casos; en seis pacientes se observó una coloración azulosa subungueal.

El diagnóstico por imágenes se realizó en siete casos con resonancia nuclear magnética, pero de éstas solo cuatro fueron de alta resolución. Se realizaron dos angiografías, pero solo en un paciente el diagnóstico fue confirmado por este medio. En tres pacientes el diagnóstico fue exclusivamente clínico con lo que fueron llevados a cirugía. El diagnóstico de recidiva de un tumor glómico es hecho rápidamente por el mismo paciente ya que conoce muy bien la clase de dolor y la sintomatología específica, presentándose así un acortamiento del intervalo de tiempo entre el inicio de los síntomas y la consulta.

Creemos que es prudente hacer un seguimiento mayor a los pacientes para empezar a hablar de cuál es el porcentaje de recidivas de tumores glómicos que se debe esperar en el tratamiento quirúrgico de las lesiones primarias para concluir de manera exacta sobre el porcentaje de las recidivas y determinar el comportamiento postquirúrgico de esta patología.

REFERENCIAS BIBLIOGRÁFICAS

1. Carrol R, Berman A. Glomus tumors of the hand.

Journal of Bone and Joint Surgery 1972; 54 A: 691-703.

2. Masson P. Le glomus neuro-myoartériel des régions tactiles et ses tumeurs. Lyon Chirurgical 1924; 21: 257-80.
3. Love JG. Glomus tumours: diagnosis and treatment. Mayo Clin Proc 1944; 19: 113-16.
4. Hildreth DH. The isquemia for glomus tumour: a new diagnostic test. Rev Surg 1970; 27: 147-48.
5. Chevrot A, d'Izarn JJ, Pallardy G. Tumeurs glomiques et kystes épidermoïdes des phalanges: aspect radiologique, avec étude angiographique des tumeurs glomiques. J Radiol 1976; 57: 645-7.
6. Mercier R, Bresson P, Viallet JF, et al. Intérêt de l'artériographie dans les tumeurs glomiques sous-unguéales. J Radiol Electrol Med Nucl 1970; 51: 303-4.
7. Drapé JL, Idy-Peretti I, Goettman S, Guérin H and Bittoun J. Standard and high resolution magnetic resonance imaging of glomus tumors of toes and fingertips. Journal of the American Academy of Dermatology 1996; 35 (34): 550-55.
8. Leclercq C. Tumeurs des parties molles de la main. Cahiers d'Enseignement de Chirurgie de la Main 1989; 1: 97-115.
9. Gandon F, Legaillard Ph, Brueton R, Le Viet D, Foucher G. Forty eight glomus tumours of the hand. Retrospective study and four years follow up. Annals of Hand and Upper Limb Surgery 1992; 11: 401-05.
10. Heim U, Hänggi W. Tumeurs glomiques sous-unguéales. Intérêt de l'abord direct. Annales de Chirugie de la Main 1985; 4 (1): 51-4.
11. Van Geertruyden J, Lorea P, Goldschmidt D, et al. Glomus tumours of the hand. Journal of Hand Surgery 1996; 21B: 257-60.
12. Rettig AC, Strickland JW. Glomus tumor of the digits. J Hand Surg 1977; 2:261-5.
13. Dailiana ZH, Drapé JL, Le Viet D. A glomus tumor with four recurrences. Journal of Hand Surgery (British and European Volume) 1999; 24B (1): 131-32.
14. Looi KP, Teh M, Pho W. An unusual case of multiple recurrence of glomangioma. Journal of Hand Surgery (British and European Volume) 1999; 24B (3): 387.
15. Brenner P, Krause-Bergmann A, Wittig K. Solitäre glomustumoren der hand. Eine klinisch-pathologische erfrassungsstudie. Langenbecks Archiv für Chirurgie 1995; 380:321-326.
16. Kline SC, Moore R, deMente S. Glomus tumor originating within a digital nerve. J Hand Surg 1990; 15 A (1): 98-101.

Tuberculosis en la mano y muñeca. Patología para recordar[1].

Dres. Antonio De Santolo, Leonardo Briceño[2].

RESUMEN

Presentamos 3 casos de tuberculosis por mycobaterium tuberculosis en la mano y muñeca. El rasgo más llamativo de estos casos fue el retraso entre la presentación sintomática y el diagnóstico correcto. De esos pacientes, 2 fueron tratados en otros centro, donde tenían un diagnóstico de Artritis reumatoidea o de sinovitis inespecífica previo al diagnóstico de tuberculosis. La multiplicación lenta del bacilo, hace que la infección sea crónica y teniendo como característica la no presencia del granuloma caseificado, es lo que hace que el proceso sea poco llamativo, aunado, a la ausencia del dolor, presente en etapa tardía por su comienzo insidioso. Todos presentaron cuadro clínico de tenosinovitis que involucraron los flexores o extensores. La tendencia fue a la curación subsiguiente al debridamiento quirúrgico y a la terapia antituberculosis.
Palabras Clave: Tuberculosis Extrapulmonar. Mycobacterium tuberculosis. Bacilo.

ABSTRACT

We present 3 cases of tuberculosis for mycobaterium tuberculosis in the hand and wrist. The most attractive feature in these cases was the delay between the onset of symptoms and the correct diagnosis. Of those patients, 2 were treated in other center; they had a diagnosis of rheumatoid arthritis or non-specific synovitis prior to the diagnosis of tuberculosis. The multiplication of the bacillus is slow, makes that the infection is chronic and having as characteristic doesn't witness it of the granulomatous inflammation, its makes that the process isn't very attractive, aside from to the absence of the pain present in late stage. All presented clinical of tenosynovitis involving the flexors or extensors. The tendency went to the cure of tuberculosis subsequent to surgical debridement and the antituberculosis therapy.
Key Words: Extrapulmonar tuberculosisis. Mycobacterium tuberculosis. Bacillus.

INTRODUCCIÓN

La Tuberculosis extrapulmonar se caracteriza por ser un conjunto de manifestaciones secundarias que se pueden producir en las estructuras óseas, articulares y periarticulares del aparato locomotor producida por la infección de micobacterias típicas: Mycobacterium tuberculosis, M Boris o atípicas: M Avium, M Marimun, etc... El bacilo tuberculoso (Koch) es un germen aeróbico, ácido alcohol resistente cuya multiplicación es lenta.

En la historia natural de la Tuberculosis, observamos varias etapas, siendo en la etapa secundaria que ocurre la diseminación hematógena a partir del complejo primario o por una reinfectación desde los tejidos vecinos afectados la responsabilidad de las localizaciones extrapulmonares como creemos que son los casos a presentar.

La TBC de la mano y muñeca no es común. La mayoría de los estudios que describen tuberculosis en la mano o muñeca, son en grandes centros dedicados al tratamiento de pacientes con tuberculosis y atienden hospitalizados un gran número de pacientes, representando sólo el 0,7% (1-6) del global de los casos de tuberculosis osteoar-

1. Trabajo presentado en el IX Congreso de la SVCM. Caracas 6 Nov. 2004

2. Miembros Titulares de la SVCM

ticular. Por lo infrecuente de la patología hace que de inicio se piense en una sinovitis inespecífica, sinovitis reumática o artritis reumatoidea previo al diagnóstico de Tuberculosis[2]. Sin embargo, se han descrito casos de síndrome del túnel carpiano, por compromiso de la sinovial, en donde se incide la sinovial flexora envuelta o la extensora, y se aisla el bacilo acido alcohol resistente[2-3] en estudios de cultivo.

El criterio de diagnóstico para TBC se ha establecido bien en la literatura, y se considera la presencia del bacilo en el cultivo de la biopsia, como el requisito para un diagnóstico positivo[1]. Aunque cuando se interviene el paciente con sinovitis y hay sospecha de TBC, no se puede esperar las 6 semanas que se desarrolle el cultivo. Si en el estudio histológico hay bacterias ácido alcohol resistente estaría indicado con la presencia de clínica y patología macroscópica aplicar el tratamiento específico de inmediato.

De los problemas de tratamiento de la TBC extraarticular como en los casos que refiere la bibliografía mundial y como lo demuestran nuestros casos es el largo tiempo para llegar al diagnóstico de TBC desde el comienzo de la afección, ya que esta enfermedad, sinovitis tuberculosa, puede presentarse en muchas otras afecciones que hay que hacer el diagnóstico diferencial: Sarcoidosis, Artritis reumatoidea, Histoplasmosis, Coccidiomicosis.

PRESENTACIÓN DE CASOS

Caso 1: Paciente femenina de 17 años que consulta por presentar dolor y dificultad para flexionar la muñeca y los dedos y adormecimiento de algunos dedos de la mano derecha. Tiene como antecedentes (pinchazo) con aguja año y medio antes, presentaba sinovitis en palma de la muñeca y crepitación a la movilización de los dedos con la excursión de los tendones flexores como hallazgo positivo, negando antecedentes de patología de cualquier otra índole. Pero tenía una clínica evidente de un STC.

Se estudió con la sospecha de una tenosinovitis TBC y la Rx de tórax blando notaba calcificaciones residuales, lo que hacia pensar que existió una primoinfección TBC. Se indicó un PPD y dos veces fue negativo lo que se le planteó el diagnóstico presuntivo a los familiares de que la conducta era Cirugía.

Dos años posteriormente consultaron nuevamente. La paciente había sido intervenida en USA le habían hecho una liberación del STC y una sinovectomia, material que enviaron a AP y que reportaron como sinovitis de Artritis Reumatoidea y como la sinovitis se exacerbó y aumentó la sintomatología, hicieron 2 infiltraciones de Cortisona que acentúa la sinovitis TBC.

Fue intervenida por nosotros, en el acto quirúrgico se notó la presencia de una sinovial bien adherida a todos los planos, con presencia de líquido abundante y compresión severa del nervio mediano. Se realizó una sinovectomia minuciosa y liberación del nervio mediano.

El material se envió a AP pero de inmediato fue tratada con supervisión de un neumonólogo por TBC con el tratamiento triple que consigna gratuitamente el MSAS durante 6 semanas después reportaron la positivad del cultivo Mycobacterium tuberculosis.

En controles con el neumonólogo en tratamiento por 1 año la paciente evoluciona satisfactoriamente y posteriormente se dio de alta.

Caso 2: Se trata de un paciente masculino de 40 años de edad que consulta por adormecimiento de los dedos del territorio del Mediano quién comenzó su afección 3 años antes y que en los últimos 6 meses había comenzado una masa en la palma de la muñeca derecha que era su mano dominante y su oficio era trabajador de la construcción como ayudante. Tenía dolor con la movilidad de sus dedos y muñeca y no había afección pleuropulmonar en su

historia clínica.

En el estudio preoperatorio se apreció calcificación de nódulos pulmonares como secuela de primoinfección TBC y el PPD fue negativo, fue enviado a interconsulta con Neumonología y en vista de lo alto de la velocidad de sedimentación sanguínea y otros parámetros clínicos y posterior a la cirugía donde el estudio histológica reportó células gigantes decidimos comenzar tratamiento triple para la TBC y nosotros realizamos una sinovectomia y liberación del nervio mediano. Su evolución postoperatoria fue satisfactoria y de alta después de 1 año de tratamiento anti-TBC.

Caso 3: Paciente masculino, 68 años de edad, procedente del interior el país, de oficio: comerciante, consulta por presentar posterior a traumatismo (caída desde sus propios pies) en muñeca y mano derecha, aumento de volumen, enrojecimiento y dolor. Fue evaluado en esa oportunidad donde le informan que no hubo fractura, recibiendo tratamiento médico, durante un año persiste la sintomatología, donde decide consultar un facultativo inmoviliza e indica nuevamente tratamiento médico a base de Aines, el dolor no mejora, el paciente se retira férula inmovilizadora de yeso y consulta a otros facultativos.

En esa oportunidad se realiza Electromiografía, sin hallazgos electrofisiológicos alterados, por persistir enrojecimiento y aumento de volumen, punzan, no encontrando nada significativo, lo tratan como una sinovitis inespecífica, sin encontrar resolución clínica del mismo, motivo por el cual nos consulta.

Al examen físico no existe evidencia de compromiso nervioso ni lesión ósea en la muñeca derecha, la movilidad está conservada, en relación a su estado general, pero se aprecia pequeña masa no móvil de 2 cm y adherida a planos profundos en la vecindad de la articulación radiocubital distal no dolorosa y que el paciente apenas había notado 8 meses antes. No refiere ninguna patología relevante por lo que amerita estudios u hospitalización, se complementa con estudios paraclínicos (Resonancia Magnética) donde se observa la presencia de masas en apófisis estiloides del cubito y del radio. Se practicó: Resección-biopsia excisional abierta, con extracción de tumor de aspecto granulomatoso y sinovectomia de los compartimientos dorsales 5 y 6.

La evolución postoperatoria fue tórpida con maceración de tejidos blandos y exposición de parte tendinosa, enrojecimiento y dolor con poca mejoría con la administración de antibióticos, motivo por el cual se efectuó nueva cirugía y toma de muestra para cultivo preoperatorio resección de tejido necrótico, debridamiento y técnica de rotación de colgajo local para cubrir defecto cutáneo. Anatomía Patológica sólo reporta inflamación crónica granulomatosa con presencia de células gigantes. Se pidieron luego del reporte de la histología de la biopsia con reporte de células gigante, coloraciones especiales y estudios microbiológicos e interconsulta con colegas de Infectología clínica. No ameritó injerto de piel en la rotación de dicho colgajo, el material escindido fue enviado para estudios histológicos y cultivos. Posteriormente con el resultado del estudio histológico se aplicó tratamiento anti-TBC, y a la sexta semana el cultivo fue positivo pata Mycobacterium tuberculosis después de 6 meses, y al año se le dio alta con recuperación de sus funciones.

DISCUSIÓN Y CONCLUSIONES

Reportamos 3 casos de sinovitis tuberculosa que se han presentando en nuestra consulta privada, la que de una forma insidiosa y con una sintomatología poco relevante, simulan cualquier patología asociada en la cotidianidad pasando desapercibida o ignorada, con el gran aumento que puede representar la presencia de TBC en nuestro medio,

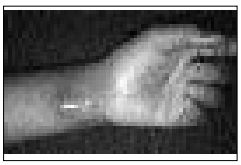

Fig. 1

Fig. 2

Fig. 3

Fig. 4

Fig 1. Caso 1. Preoperatorio. Masa en palma de muñeca con clínica de Síndrome del Túnel del carpo.
Fig. 2. Sinovectomía de masa irregular expandida en todo el trayecto de la sinovial que comprimía el nervio mediano (STC).
Fig 3. Caso 2. Masa en palma de muñeca en crecimiento rápido con clínica de STC.
Fig. 4. Sinovectomía y liberación de la compresión del nervio mediano.

Fig 5. Preoperatorio. Masa en muñeca. Lado extremidad distal del cubito.

Fig 6. Extirpación de la masa más sinovectomía en comportamiento de extensores cubitales.

Fig 7. Pérdida de sustancia piel. ECRL expuesto secuela de drenaje infeccioso.

Fig 8. Colgajo rotado de piel y limpieza en segundo tiempo quirúrgico.

Fig 9. Resultado del tratamiento quirúrgico y anti TBC.

dado al empeoramiento de las condiciones sociales y al deterioro de la calidad de vida.

Desde el punto de vista clínica, cuando la sinovitis indolora se presenta es con características poco específica en la mano y muñeca, la TBC debe ser considerada como diagnóstico diferencial. En la mayoría de los estudios y en el caso particular de nuestros pacientes indica que la infección probablemente no se extendió por vía hematógena[4] se requiere un alto grado de sospecha se requiere para hacer el diagnóstico de TBC. Es vital obtener muestras para cultivos específicos en el momento de la cirugía, para que el tratamiento apropiado pueda instituirse. En la cirugía, la tenosinovitis es más extensa y adherente que lo que uno normalmente vería en un paciente portador de Artritis reumatoidea o de cualquier otra sinovitis, el diagnóstico de TBC debe alertar al cirujano a pensar en la posibilidad de tenosinovitis tuberculosa[1] especialmente cuando ha existido primoinfección TBC porque hay nódulos calcificados en la Rx. De Tórax blando y el PPD es negativo.

En la bibliografía consultada existen casos donde parece posible el compromiso de la vaina flexora, por la introducción del microorganismo a través de una laceración (inyección de hidrocortisona). Existiendo casos donde el organismo que causa la infección es diferente al Mycobacterium tuberculosis, como es la variedad hominis o variedad bovis, siendo normalmente estas Micobacterias tbc poco sensibles a la isoniacida y al tratamiento triple[4].

El criterio de diagnóstico para la TBC se ha establecido bien y nosotros consideramos que la presencia del bacilo acido alcohol resistente en el examen directo, de la biopsia es altamente positivo de diagnóstico, con la presencia de células foliculares características con la necrosis calcificada central[5].

REFERENCIAS BIBLIOGRÁFICAS

1. Bush D, Scheneider L. Tuberculosis of the hand and wrist. Journal Hand Surgery. 1984; 9A: 391-98.
2. S Suso, L Peidro y col. Tuberculous synovitis with "rice bodies"presenting as carpal tunel síndrome. Journal Hand Surgery. 1988; 13A: 574-76.
3. Lee K. Tuberculosis presenting as carpal tunnel syndrome. Journal Hand Surgery 1985; 10A: 242-45.
4. Patrick Nelly, Leed L y col. Infection of tendon sheaths, bursae, joints, and soft tissues by acid-fast bacilli other than tubercle bacilli. The journal of bone and joint surg. 1963; 45A: 327-36.
5. Benkeddache Y, Gottesman H. Skeletal Tuberculosis of the wrist and hand: a study of 27 cases. Journal Hand Surgery. 1982; 7:593-600.
6. Hodgson AR, Smith Tk. TBC of the wrist. Clin Orth 1972; 83:73-83.

Nuevo Tutor Externo de Barra y Rótulas Roscadas para el tratamiento de las fracturas del tercio distal de radio[1].

Dres. Joel Gutiérrez S, David Miot B, Jorge Carreño L, Rosa Mitrotti[2]

RESUMEN

Las fracturas del extremo distal del radio son las más frecuentes de los miembros superiores, generalmente producto de caídas en hiperextensión y desviación cubital de la muñeca. Se trata de una de las principales causas de consulta diaria al servicio de Emergencia de Cirugía de la Mano del Hospital "Dr. Miguel Pérez Carreño". Sin Embargo no todos pueden ser atendidos en forma adecuada y oportuna, debido a problemas hospitalarios y falta de recursos económicos de los pacientes para adquirir el material de síntesis. Se propone el uso de un novedoso tutor externo lineal con barra y rótulas roscadas, que permite mantener la reducción, la neutralización y compresión del foco de fractura, de costo económico y de fácil colocación, lográndose resultados radiológicos, donde se verifica la altura radial, inclinación volar y discrepancia radio cubital distal.
Palabras clave: fracturas, radio, tutores, fijación, muñeca.

ABSTRACT

Fractures of the distal side of the radius are the most frequent ones of the upper limb, originated generally from the falls in hyperextension and cubital deviation of the wrist. It is one of the main causes of day to day visits in the emergency hand surgery room at the "Dr. Miguel Peréz Carreño Hospital". Not all the cases can be treated adequately or fast enough, due to hospital problems and to the lack of economical resources of the patients in acquiring the synthesis materials. The use of a new lineal external fixation frame with a thread bars and clamps was proposed, which maintains the reduction, the neutralization and the compression of the fractures focal point and which results to be economical and easy to be implanted, thus reaching radiological results where the radial height, volar inclination and radial distal cubital differences can be verified.
Key Words: fractures, radius, tutors, fixation, wrist.

INTRODUCCIÓN

Las fracturas en el extremo distal del radio son las más comunes en las extremidades superiores. La porción distal del radio es la más voluminosa del hueso aplanado de adelante atrás, mide 3 centímetros en sentido transversal y 2 en sentido antero-posterior, tiene forma de pirámide cuadrangular truncada y 6 caras.

Desde el advenimiento de la radiología en la practica médica se ha tratado de describir las fracturas del tercio distal de radio, mediante epónimos como Colles, Smith, entre otros o mediante clasificaciones mas sofisticadas que toman en cuenta los fragmentos, trazos de fracturas o mecanismos de acción, como Melone[1]. Para este estudio se utilizó la clasificación de Frickman[2], realizada en 1967, la cual es una de las más aceptadas y conocidas; se basa en el

1. Trabajo presentado en el IX Congreso de la SVCM. Caracas 6 Nov. 2004

2. Servicio de Cirugía de la Mano, Hospital Central del IVSS, "Dr. Miguel Pérez Carreño" (HMPC). Caracas, Venezuela.

trazo de fractura (extra articular, intra articular de la radio cubital distal, de la radio carpiano o ambos) y fractura de la apófisis estiloides cubital.

Desde tiempos remotos el hombre ha tratado de reducir las fracturas con los procedimientos disponibles a su alcance que van desde las inmovilizaciones clásicas, la fijación interna hasta los actuales tutores externos lineales en todas sus variedades.

Albin Lambote[3,4] en 1902, diseña y aplica en primer fijador externo, del que derivan todos los fijadores lineales que han llegado hasta nuestros días; basado en el principio de la transfixión aplicado por Steinmann[5]. Lambert[6] es quien más aprovecharía los clavos de transfixión creando el primer fijador en forma de cuadro que permitía comprimir o distraer en un plano. Basados en este principio hasta nuestros días llega el fijador de Chanley[7] o el Marco de Day[8] para mencionar los más conocidos. Este cuadro, además, incrementa la estabilidad interfragmentaria, siempre partiendo de la reducción previa.

Chalier[9] en 1917 desarrolla fijadores que permiten actuar sobre cada fragmento, acercándolos dentro de una barra de unión, por medio de una grapa extensible que permitía el deslizamiento de 2 placas que formaban barras y que al estar perforadas garantizaban la posición deseada, siempre en un plano lineal.

En 1951 Gavril Ilizarov[10,11] utilizó los fijadores externos conformados por 2 aros que se unían entre sí, mediante 4 ejes cilíndricos con paso de rosca, en cada fragmento se atravesaba un par de alambres tensados en cruz al eje longitudinal del hueso. Álvarez Cambra[12,13] trabajó al inicio con fijadores lineales a ambos lados del miembro, haciéndolos evolucionar a una estructura más estable, al añadirles semi aros y nuevos ejes de unión.

Por todos es conocido la baja tasa de complicaciones resultantes del manejo de las fracturas del tercio distal del radio en forma cerrada o incruenta, mediante la utilización de la fijación externa, así como el alto costo de los distintos tutores externos existentes en el mercado, razón por la cual no está al alcance de toda la población. Este trabajo propone el diseño de un tutor externo lineal monoplanar de fácil colocación, asequible a los paciente, construido con materiales de fácil adquisición, y comprobada resistencia y biocompatibilidad, que cumple los principios de reducción, estabilización y neutralización, así como los de distracción y compresión mediante un diseño innovador de barra y rótulas roscadas.

MATERIALES Y MÉTODOS

El estudio fue un ensayo clínico de tipo descriptivo y prospectivo, realizado en el Servicio de Cirugía de la Mano del Hospital Central del IVSS "Dr. Miguel Pérez Carreño". Caracas, Venezuela. En el período comprendido entre Enero 2003 a Julio del 2004, con un seguimiento aproximado de tres meses. Se evaluaron un total de 22 pacientes entre los 18 y 75 años, con una media de 50 años, de ambos sexos, quienes presentaron fracturas cerradas del tercio distal de radio del tipo Fryckman III al VIII. Se excluyeron pacientes con patologías médicas severas, alergias a la lidocaina, infecciones previas del miembro superior, fracturas anteriores de radio, inasistencia a control médico posterior al retiro del tutor y rechazo del procedimiento.

Los pacientes seleccionados, fueron tratados bajo las condiciones del siguiente protocolo:

Con el paciente en de cubito supino, en condiciones de asepsia y antisepsia, se le realiza al paciente un bloqueo troncular en el foco de fractura con 12 cc. de lidocaína al 2%, con inyectadora y aguja N°23, posteriormente se fija el brazo en 90° de flexión del codo con una barra de metal acolchada y se coloca dediles de tracción digital en el pulgar e índice. Estos a su vez son anclados al Kilotractor donde se colocan pesas que corresponden al 10% de su peso corporal, por espacio de 30 minutos, tiempo en el cual se verifica clínicamente, al palpar la reducción del trazo de fractura y se procede a colocar 2 alambres de kirschner de 2,0 mm. de diámetro a través del canal medular cruzados o anclados a la

cortical contralateral. Luego se retiran los dediles, se coloca el brazo en la mesa de mano para la colocación de 4 pines roscados de acero quirúrgico, 2 en el tercio proximal del segundo metacarpiano y 2 proximales al trazo de fractura en el radio. Posteriormente se coloca la barra roscada con las 4 rótulas roscadas y articuladas que se fijan a los pines y se puede dar inicio a la distracción que se requiera. Este procedimiento se verifica con un control radiológico PA y lateral, donde se evalúa la inclinación, la altura radial y la alineación de la superficie articular del radio. Luego de 6 semanas se procede al retiro del tutor externo y los alambres, con posterior proceso de rehabilitación. Se realizaron controles a los dos y tres meses para medición de la amplitud de los movimientos articulares (AMA) de la muñeca.

RESULTADOS

De los 22 pacientes estudiados 17 eran femeninos (77,37%) y 5 masculinos (22,73%), 100% dextrómanos. El mecanismo de producción más frecuente fueron las caídas de sus pies en 20 casos para un 90,90% y 2 con caída de altura para un 9,10%.

El 40,90% corresponden a labores del hogar 9 en total, 3 obreros y profesionales cada uno para un 13,63%, 2 para los comerciantes y secretarias representando el 9,10% cada una, mientras que las enfermeras, maestros y desempleados cada una el 4,55%.

En este estudio solo se obtuvieron cuatro de las seis clasificaciones posibles, la de tipo III, V, VII y VIII, en el total de los pacientes estudiados; correspondiendo 4 (18,18%), 2 (9,10%), 5 (22,73%) y 11 (50%) respectivamente.

El miembro más afecto fue el izquierdo en 13 pacientes para un 59,10%. Las variables postoperatorias medidas fueron de 8,3 mm para la altura radial, 16,59° para la inclinación radial y 2,45° para la inclinación volar, la discrepancia radio cubital fue de menos 0,65 mm. Los valores de AMA fueron de 164,33° para la prono supinación, 44,07° para la extensión, 39,67° para la flexión, 15,93 para la desviación radial y 19,33° para la desviación cubital.

No obtuvimos complicaciones en esta serie de pacientes.

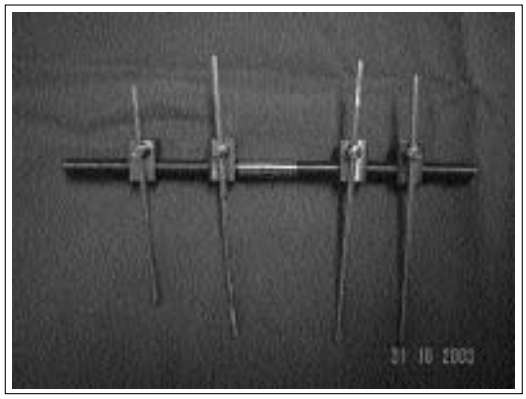



DISCUSIÓN Y CONCLUSIONES

Al revisar la literatura sobre el tratamiento de las fracturas del tercio distal del radio, se evidencia una alta tendencia al uso de la fijación percutánea y neutralización con tutores externos y el uso de placas y tornillos para ciertos tipo de fracturas. Los costos de estos implantes no son accesibles a la población de bajos recursos que acude a nuestros centros asistenciales, lo que nos incentivo a idear un nuevo diseño de tutor de fabricación nacional, económico y versátil. Al analizar los resultados de este trabajo se evidenció que el nuevo tutor externo lineal de barra y rótulas roscadas cumple eficazmente con su función, si comparamos las variables obtenidas con los parámetros mundiales. La técnica quirúrgica es sencilla, de fácil implementación, que permite realizar compresión y/o distracción.

Por su bajo costo permite mayor acceso de los pacientes de escasos recursos a este tipo de tratamiento.

REFERENCIAS BIBLIOGRÁFICAS

1. Melone C. Distal Radius Fractures, Changing Concepts of Management. Orthopedics Clinics of North America 1993; 24:205-6.
2. Fernández DL, Palmer AK. Fractures of the distal radius. En: Green DP, editor. Operative Hand Surgery. 4ta edición. New York: Churchill Livingstone. 1999; 929-43.
3. Lambotte A, Van Harre W. Compterendo des operations faltes dans le service de chirugie du Dr. Lambotte Ann. De med D´ Anners 1908; IXX 47i: 219-22.
4. Lambotte A. Note sur la reimplantation Ossense. Ann Soc Belge de Chir Brox, 1908; Viii: 205-7.
5. Steimann F. Eine Neve Extentions-Methode on Der Fractuber Hand Lung. Cor.B1 f. Schweiz Aerzte, 1907; XXVIII:3-13.
6. Lambert (A.V.S.). Fractures and dislocations treated by the open Method. Ann Surg. 1911; 1iii: 863-9.
7. Charnley J. Presion Positiva en artrodesis de rodilla. J Bone and Joint Surg 1948; 30B: 478-86.
8. Day GE. Poliomielitis anterior. J Med Soc 1911; XVII, 602-3.
9. Chalier, A. Clamp for fractured bone. Presse Med; 25:585, oct:8-17.
10. Ilizarov GA y Faddeev D. Resultados del tratamiento de fracturas diafisiarias abiertas de brazo j. El antebrazo con el aparato de Ilizarov. UDK-617, 572-774-001-5-089-RSFSR 1979.
11. Ilizarov GA. Osteosintesis por compresión distracción recomendaciones metodológicas. Kurgan, Ministerio de salud, 1928.
12. Alvarez CR. Fijadores externos; resultados del transportador óseo desarrollado en el Hospital Ortopédico Docente "Frank Pais". Revista 16 de abril 1985; 114:4-10.
13. Álvarez CR. Tratado de cirugía ortopédica y traumatología: Traumatología la Habana: pueblo y educación 1985; 604-50.

Abordaje lateral para el tratamiento de fracturas inestables del radio distal y de las Osteotomías correctoras de las fracturas mal unidas[1].

Dres. F Nuñez V, F Nuñez A, A Gutiérrez, J Martínez, M Guillot[2]

RESUMEN

En el presente estudio prospectivo longitudinal fueron tratados mediante único abordaje lateral 16 pacientes, 13 que presentaron fracturas inestables de radio distal y 3 que presentaron fracturas del radio distal mal unidas. Todos consolidaron y no se presentaron complicaciones relacionadas con el abordaje propuesto.

Palabras clave: Abordaje lateral. Fractura distal del radio. Fractura mal unida.

ABSTRACT

In the present prospective and longitudinal 16 patients study; 3 patients with diagnosis of distal radio mal union, and 13 patients with unstable distal radio fractures, all fractures and osteotomies healed and no complications related to the approach has been registered.

Key Words: Lateral approach. Distal radius fracture and non-union.

INTRODUCCIÓN

Las fracturas del radio distal son las más frecuentes de todo el esqueleto[1], muchas de estas pueden ser tratadas mediante tratamiento conservador[2].

Más específicamente aquellas fracturas que tengan las siguientes características: Fracturas que se mantengan sin desplazar luego de la reducción o que sólo muestren desplazamientos muy pequeños, o fracturas impactadas con cambios mínimos de la orientación normal de las superficies articulares. Hoy es bien conocida la importancia de restituir la anatomía normal del radio distal, lo que significa: una relación normal entre el radio y la ulna, una reducción anatómica de las superficies articulares cuando estas estén comprometidas, y una correcta orientación de la articulación en todos los planos, de lo contrario no podemos esperar una recuperación funcional[3,4,6,7].

Debido a los patrones de inestabilidad, ciertas fracturas del radio distal pueden requerir algún tipo de fijación. De manera que hoy es bien conocida la necesidad de tratamiento quirúrgico de algunas fracturas.

Muchos diversos elementos han sido usados para ofrecer estabilidad a las fracturas del radio distal inestables, una de las formas más usadas es la asociación de fijación percutánea mediante alambres de Kirschner mas alguna forma de inmovilización, este método es solo usado en fracturas inestables con mínima fragmentación[3,4,6,7].

La fijación externa también ha sido usada en el tratamiento de las fracturas inestables del radio distal, el beneficio de este método ha sido demostrado en muchas publicaciones, pero también ha sido asociado a un porcentaje alto de complicaciones. Por esta razón este método es

1. Trabajo presentado en el IX Congreso de la SVCM. Caracas 6 Nov. 2004.

2. Departamento de Traumatología y Ortopedia. Clínica Guerra Méndez. Valencia.

reservado básicamente para el tratamiento de fracturas con fragmentación extrema o cuado exista asociada una lesión severa de los tejidos blandos alrededor de la fractura[8,9].

Algunas fracturas irreductibles o algunas fracturas muy inestables producidas por mecanismos de compresión, por cizallamiento o por avulsión requieren reducción abierta acompañadas de una fijación mas estable. En estas situaciones el uso de placas juega un papel importante, ofreciéndo un excelente método de fijación[10].

En el proceso de la toma de decisiones del tratamiento de las fracturas del radio distal deben considerarse factores relacionados con la fractura "per se" y además otros factores individuales relacionados con el paciente.

En relación a la fractura los siguientes elementos deben considerarse: El patrón fracturario, la presencia de conminución, la estabilidad de acuerdo con la geometría de los fragmentos y la dirección de las líneas de la fractura en los diferentes planos[6,7].

Por otra parte en relación al paciente deben tenerse en consideración su estilo de vida, las condiciones médicas que pudieran estar asociadas, las condiciones de las partes blandas y las necesidades individuales de cada individuo en particular.

Considerando el estado actual de las cosas existe suficiente evidencia para confirmar que para conseguir una recuperación funcional luego de una fractura inestable del radio distal es fundamental, obtener una reducción anatómica y aportar estabilidad a los fragmentos mediante una fijación interna que permita un tratamiento funcional temprano.

A pesar de todo lo anteriormente expuesto, podemos decir que el tratamiento de las fracturas del radio distal continua evolucionando en la búsqueda de una forma ideal de estabilización que en resumen sería aquella que estabilizaría la fractura una vez reducida y que fuera capaz de evitar las pérdidas de la reducción hasta que se haya completado la consolidación y que además permita una rehabilitación temprana.

En materia de estabilidad de las fracturas del radio distal, una contribución enorme ha sido ofrecida en los últimos 2 años en dos direcciones:

♦ La introducción del concepto de las tres columnas que ha sido propuesto por M Jakob, DA Rikli and P Regazzoni. Estos autores demostraron que la estabilidad de estas fracturas es sólo posible cuando dos placas son colocadas en dos planos diferentes y que por lo menos estén a 50º una de la otra. De esta manera se aporta estabilidad tanto en el plano coronal como en el sagital[11].

♦ El segundo elemento importante es la introducción del concepto de estabilidad angular que ha sido posible con la incorporación de los pines de soporte a través de los orificios de la placa Pi y más recientemente con la introducción del orificio combinado (Comby hole) incorporado en la placa LCP (Loocking Compresion Plate) de 2.4 mm para el radio distal, este novedoso implante además de aceptar tornillos convencionales también permite la colocación de tornillos con cabeza de bloqueo. Ambos implantes son un aporte importante introducido por AO en la estabilización de las fracturas del radio distal.

Estos conceptos parecen resolver el problema de la estabilidad de la mayoría de las fracturas del radio distal, pero un abordaje doble sigue siendo necesario en muchos casos. En algunas fractura un doble abordaje dorsal es recomendado y en otras circunstancias un abordaje palmar y otro dorsal son indispensable para colocar los implantes necesarios que aporten la estabilidad requerida.

En consideración a esta realidad es nuestra intención demostrar la posibilidad de resolver estas fracturas usando un abordaje único y en lo posible usando un sólo implante[14].

Se ha propuesto demostrar la teoría de que usando un único abordaje por vía radial permitiría visualizar y reducir tanto los fragmentos dorsales como palmares. Además se piensa demostrar en un estudio ulterior que es posible desarrollar un único implante que ofrezca suficiente estabilidad para permitir una rehabilitación temprana para un mejor tratamiento funcional de estas fracturas y de las consolidaciones viciosas.

En el abordaje propuesto, la incisión de la piel es iniciada en la punta de la estiloide radial y continúa en forma recta próximamente por el borde radial de la muñe-

ca hasta aproximadamente 6 cms (fig. 1), la rama sensitiva dorsal del nervio radial es identificada y protegida, el primer compartimiento extensor es abierto en su margen dorsal, y los tendones del abductor largo y extensor corto del pulgar son separados, La inserción distal del tendón del braquioradialis es visualizada y sus dos terceras partes de inserción distal son resecadas de la estiloide radial (fig. 2), esto nos deja una superficie plana ideal para mejor adaptación de una placa. Usando un elevador de periostio, el segundo tercer y cuarto compartimiento extensor son elevados tratando de preservar el tubérculo de Lister y perturbando lo menos posible el lecho de deslizamiento de los tendones extensores (fig. 3). Esta disección dorsal permite la visualización y reducción directa de cualquier fragmento dorsal desplazado de una fractura del radio distal. También una disección subperióstica palmar pudiera ser desarrollada tan solo elevando parcialmente la inserción radial del pronador cuadrado con la finalidad de visualizar y reducir posibles fragmentos palmares desplazados. Seguidamente la fractura es estabilizada usando una placa que permita fijar todos los fragmentos, el presente estudio es complementado con el diseño de este novedoso y útil implante que no es el objetivo de la presente publicación, motivo por el cual no ofrecemos mas información al respecto.

Una vez estabilizada la fractura la piel es suturada usando puntos separados.

Fig. 1.- La incisión se inicia en la punta de la estiloide radial, y se extiende proximalmente recta en el aspecto lateral de la muñeca por aproximadamente 6 cm.

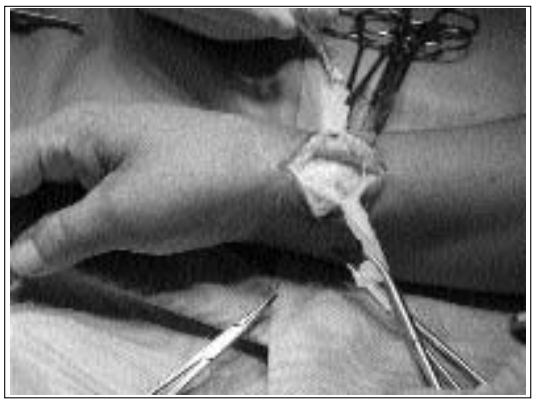

Fig 2.- La rama sensitiva superficial del nervio radial es identificada y protegida, el primer compartimiento extensor es abierto en su margen dorso-ulnar, la inserción del tendón del braquioradialis es visualizada y su porción distal es resecada de la estiloide radial.

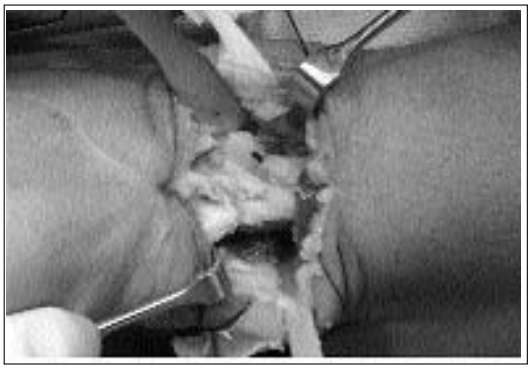

Fig 3.- El Segundo, tercer y cuarto compartimiento son elevados sin perturbar el lecho de deslizamiento de los tendones extensores protegiendo al tubérculo de Lister.
La disección palmar es desarrollada también subperiosticamnente solo elevando parcialmente al pronador cuadrado

Analizando los patrones y la geometría de los fragmentos de las fracturas nosotros consideramos que el abordaje descrito estaría indicado en las fracturas 23A3, 23B2, 23B3, 23C1, 23C2 y 23C3, de la clasificación AO[5,6].

El abordaje está indicado también en las fracturas mal consolidadas del radio distal lo que le permite al cirujano realizar osteotomías mas precisas, una mejor visualización, mejor liberación de las partes blandas contracturadas y más fácil orientación tridimensional para realizar las correcciones apropiadas, el cirujano también se beneficia de una más fácil colocación del injerto por esta vía (Fig. 4,5)[12,13].

Fig 6.- Fractura del radio distal, C3 de la clasificación AO.

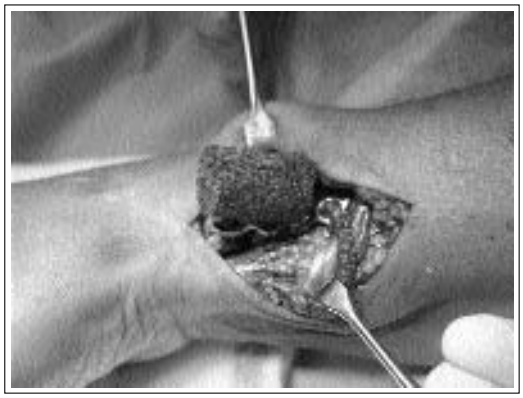

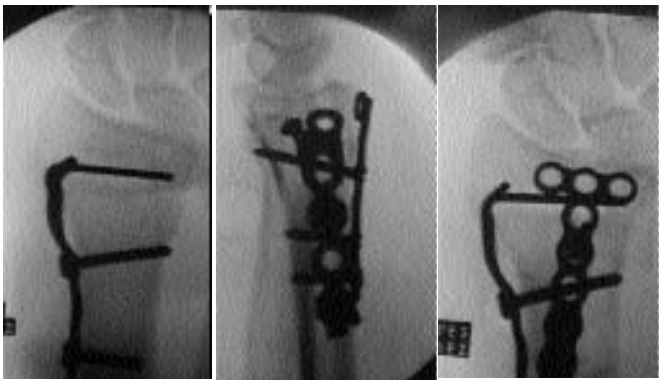

Fig 7.- Doble placa para la estabilización de las columnas radial e intermedia.

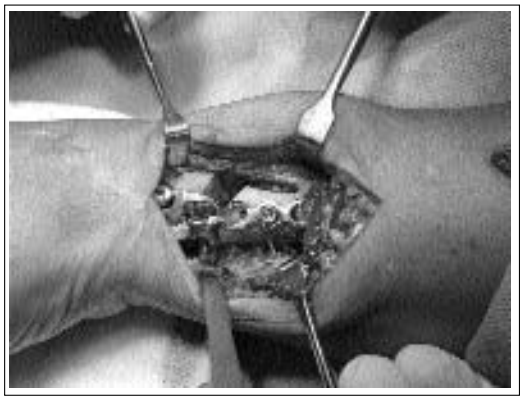

Figs. 4 y 5. Abordaje lateral realizado para practicar una osteotomía correctora de una fractura del radio consolidado en posición viciosa, injertos óseos compactados para rellenar el defecto y osteosíntesis con placa.

MATERIALES Y MÉTODO

Disecciones en cadáver fresco fueron realizadas previas a la utilización clínica del abordaje propuesto, en todas las ocasiones la disección fue posible permitiendo el abordaje tanto palmar como dorsal, y fue demostrada su factibilidad con mínimos riesgos de lesionar algún elemento anatómico. Seguidamente desde Febrero del año 2003 y hasta Marzo del 2004 una población de 16 pacientes fue tratada mediante un único abordaje radial de la muñeca descrito en el presente trabajo. La totalidad de los pacientes

fueron intervenidos por el autor principal y fueron pacientes del Departamento de Traumatología y Ortopedia del Centro Médico Dr. Rafael Guerra Méndez. Trece pacientes presentaron fracturas inestables del radio y 3 fueron pacientes con fracturas que consolidaron en forma viciosa luego de tratamiento conservador. Una encuesta fue usada para recoger los datos y todos los pacientes fueron examinados e interrogados a los 30, 60, 90 y 120 días del post operatorio. Las variables recogidas fueron las siguientes, edad, sexo, ocupación, tipo de lesión, tiempo de consolidación, rango de movilidad, fuerza muscular, tiempo de incorporación, sensibilidad, dolor, aspecto de la cicatriz y complicaciones, de todos esto sólo las últimas cuatro variables fueron consideradas para evaluar la utilidad de este abordaje.

RESULTADOS

La muestra constó de 10 pacientes masculinos y 6 femeninos. Todos los pacientes presentaron cicatrices lisas, no dolorosas y poco visibles. Ningún paciente presentó alteraciones de la sensibilidad y no se presentaron complicaciones relacionadas con el abordaje, las otras variables sirven de base de datos para estudios paralelos al presente trabajo.

DISCUSIÓN Y CONCLUSIONES

Un doble abordaje ha demostrado su utilidad para la estabilización de las columnas de una fractura inestable del radio distal, al menos dos placas son recomendadas en planos diferentes[11]. El presente estudio basado en nuestras disecciones en el cadáver y nuestra experiencia clínica ha demostrado que mediante un sólo abordaje radial es posible reducir todos los fragmentos de estas fracturas, minimizándose la disección de las partes blandas. Por consiguiente se genera menos reacción inflamatoria y menos riesgos de rigidez y adherencias. Los mismos conceptos son válidos para las fracturas mal consolidadas del radio distal.

Analizando los resultados obtenidos en esta investigación se concluye claramente que este abordaje conlleva consigo mínimos riesgos, es de fácil ejecución y ofrece la posibilidad de permitir una buena estabilización de la fractura.

El presente estudio se complementa con el diseño de una placa que colocada por esta misma vía le aporta suficiente estabilidad a la fractura para iniciar una rehabilitación temprana sin riesgo de pérdida de reducción durante el periodo de consolidación, nuestro diseño está adelantado y las pruebas clínicas se han iniciado recientemente.

REFERENCIAS BIBLIOGRÁFICAS

1. Alffram PA, G'doran CHB. Epidemiology of fractures of the forearm. J Bone Joint Surg 1962; 44A: 105-14.
2. Smilovic J, Bilic R. Conservative treatment of extra-articular Colles' type fractures of the distal radius: prospective study. Croat Med J 2003 Dec; 44(6):740-5.
3. Axelrod TJ, McMurtry RY. Open reduction and internal fixation of comminuted intraarticular fractures of the distal radius. J Hand Surg 1990; 15A:1-11.
4. Bradway J. Amadio PC, Cooney WP. Open reduction and internal fixation of displaced, comminuted intraarticular fractures of the distal end of the radius. J Bone Joint Surg 1989; 71A:839-47.
5. Jupiter JB. Current concepts review: Fractures of the distal end of the radius. J Bone Joint Surg 1991;73A:461-9.
6. Jupiter JB, Lipton H. Operative treatment of intraarticular fractures of the distal radius. Clin Orthop 1993;292:48-61.
7. Nijs S, Broos PL. Fractures of the distal radius: a contemporary approach. Acta Chir Belg 2004 Aug; 104(4):401-12.
8. Nakata RY, Chand Y, Matiko JD, Frykman GK, Wood VE. External fixators for wrist fractures: a biomechanical and clinical study. J Hand Surg [Am]. 1985 Nov;10(6 Pt 1):845-51.

9. Wolfe SW, Austin G, Lorenze M, Swigart CR, Panjabi MM. A biomechanical comparison of different wrist external fixators with and without K-wire augmentation. J Hand Surg [Am]. 1999 May; 24(3):516-24.
10. Osada D, Viegas SF, Shah MA, Morris RP, Patterson RM. Comparison of different distal radius dorsal and volar fracture fixation plates: a biomechanical study. J Hand Surg [Am] 2003 Jan; 28 (1):94-104.
11. Rikli DA, Regazzoni P, Babst R. Management of complex distal radius fractures Zentralbl Chir. 2003 Dec;128(12):1008-13. Kantonsspital, Chirurgie A, Lucerne, Switzerland
12. Fernandez DL. Reconstructive procedures for malunion and traumatic arthritis. Orthop Clin North Am 24:341-363, 1993.
13. Jupiter JB, Masem M. Reconstruction of post-traumatic deformity of the distal radius and ulna. Hand Clin 1988;4:377-90.
14. Egol Kenneth A. MD, Kubiak Erik N. MD et al. Biomechanics of Locked Plates and Screws. Journal of Orthopaedic Trauma. 2004 September; 18(8):488-93.

Fractura extraarticular de radio distal. Una alternativa de tratamiento[1].

Dres. Joel Gutiérrez S*, David Miot B**, Jorge Carreño L**, Rosa Mitrotti***

RESUMEN

Se realizó un estudio clínico prospectivo, descriptivo realizado en el Servicio de Cirugía de la mano del Hospital IVSS "Dr. Miguel Pérez Carreño" en el periodo comprendido entre enero y noviembre del 2003, con un seguimiento de 18 meses. Se evaluaron 5 pacientes con fractura extraarticular del radio distal tipo Fryckman I o II. Se utilizó un diseño de fijador externo en T, radio-radial, de fabricación nacional como una alternativa de tratamiento obteniendo excelentes resultados.
Palabras clave: fractura, extrarticular, radio, tutor, fijación, muñeca.

ABSTRACT

We made a clinical prospective and descriptive study in the Hand Surgery Service at the IVSS General Hospital "Dr. Miguel Perez Carreño", Caracas, Venezuela, between January and November 2003, with a follow up of 18 month. We evaluated 5 patients with extraarticular fractures of the distal side of the radius type Fryckman I and II. We used a T external fixation design, radius-radial, national made, as a treatment alternative obtaining excellent results.
Key Words: fractures, extraarticular, radius, tutors, fixation, wrist.

INTRODUCCIÓN

En la medida que ha aumentado el conocimiento de las fracturas distales de radio y sus lesiones asociadas, así también ha ocurrido con las opciones de tratamiento disponible.

En 1814 Colles no contaba con imágenes de TAC ni de la RNM para decidir el tratamiento de la fractura, sin embargo observó que sus resultados eran buenos a pesar de la deformidad. Este tratamiento buscaba el restablecimiento de la movilidad articular, eliminando el dolor. En 1951, Gartland y Werley concluyeron que la simple inmovilización con yeso era insuficiente para mantener la longitud del radio y la inclinación palmar puesto que el 60% de las fracturas de los pacientes colapsaban a su deformidad fracturaria original[1].

El tratamiento con agujas de Kirschner y yeso se hizo popular en un intento de mantener la longitud radial y el alineamiento de la superficie articular. Estudios posteriores demostraron que ni la longitud radial ni la inclinación volar podrían mantenerse con fiabilidad.

Luego de los malos resultados del tratamiento ortopédico en las fracturas inestables de radio, se inició la búsqueda de técnicas que evitasen los desplazamientos

1. Trabajo presentado en el IX Congreso de la SVCM. Caracas 6 Nov. 2004

2. Servicio de Cirugía de la Mano, Hospital Central del IVSS, "Dr. Miguel Pérez Carreño" (HMPC). Caracas, Venezuela.

secundarios[1].

Estas técnicas serán los precursores de los fijadores externos, los yesos bipolares. Los buenos resultados obtenidos motivaron a los cirujanos y a la industria de material quirúrgico al diseño de los fijadores, que en su inicio eran adaptaciones de los ya existentes para otras regiones anatómicas, para diseñar finalmente fijadores específicos para el radio distal.

En 1929 Ombredane en París es el primero en utilizar un fijador externo para el radio distal. Roger Anderson, en Seattle para 1944 diseñó su fijador externo, donde colocaba las dos agujas situadas igual que en un yeso bipolar, ancladas a un marco externo que fijaba y mantenía la fractura hasta su consolidación[2].

Dentro de los fijadores modernos se distinguen dos tipos principales: fijadores estáticos y dinamizables. En el grupo de los fijadores estáticos están:

-**Mini-fijador AO**: Réplica del fijador tubular AO, de menor tamaño para adaptarlo a la región carpiana. Fue mejorado con el tiempo con el diseño de las rotulas tubo - tubo y con el uso de las barras de fibra de carbono.

-**Hoffman**: También variación del fijador grande, monolateral y algo voluminoso; de allí su segunda generación de Hoffman II.

-**Shearer**: Fijador muy ligero, tres clavos a cada lado, no alineados entre sí. Desechable y con costo inferior al resto de fijadores.

En el grupo de fijadores dinamizables están:

-**Clyburn**: fue el primer fijador de este tipo.

-**Dienst**: Diseña un fijador de implantación dorsal que permite flexión pero limita la extensión.

-**Pennig**: Diseño similar al Clyburn, es el más utilizado de este grupo, de bajo perfil y con una doble rótula que se libera de forma simple o doble[3].

Existen 2 posibilidades de montaje: fijación transarticular o radio- metacarpiana utilizado en caso de fracturas intrarticulares desplazadas tipo III a VIII de Fryckman, donde la muñeca es bloqueada para evitar su movilidad y fijación periarticular o radio- radial, utilizado en fracturas extrarticulares tipo I o II de Fryckman[2,3].

La fijación radio - radial da mejores resultados, pero su posibilidad de uso dependerá de la conminución del trazo de la fractura que permita un buen anclaje de los clavos o pines distales que asegure en todo momento la fijación[4].

El presente trabajo plantea la utilización de un diseño de fijador externo en T radio- radial, de fabricación nacional conformado por una barra roscada, con capacidad para distracción o compresión de 1mm por vuelta, 04 pines de 2.5mm de diámetro y 03 rótulas: una transversa para dos pines y en el otro extremo dos rótulas simples para un solo pin cada una (Fig. 1) para las fracturas extrarticulares del extremo distal del radio Fryckman I o II, como una alternativa de tratamiento por su baja morbilidad y excelentes resultado.

MÉTODO

El estudio realizado fue un ensayo clínico de tipo descriptivo y prospectivo, realizado en el Servicio de Cirugía de la mano del Hospital IVSS "Miguel Pérez Carreño", Caracas, Venezuela en el período comprendido entre los meses de enero y noviembre del 2003, con un seguimiento aproximado de 18 meses.

La muestra estuvo conformada por todos los pacientes entre 17 y 70 años, de ambos sexos, que acudieron al Servicio de Cirugía de la mano con fractura extraarticular del extremo distal del radio Fryckman I o II.

Una vez seleccionados y previo consentimiento del



Fig. 1. Tutor externo radio - radial.

Fig. 2. Tutor externo radio - radial.

paciente se realizó el siguiente protocolo:

Paciente en decúbito supino, bajo anestesia troncular y en el foco de fractura, previa asepsia y antisepsia, se fija el brazo afecto en 90° de flexión del codo a la barra metálica del kilo-tractor. Se colocan dediles en índice y medio, a su vez se colocan pesas que corresponden al 10% del peso corporal del paciente, ejerciendo tracción axial durante 30 minutos. Se verifica clínicamente la reducción de la fractura y se procede a la colocación, aun bajo tracción axial, de los 4 pines correspondientes, realizando una mini incisión para la introducción de los mismos con una guía de broca, en posición dorsal, dos pines distal al foco de la fractura en el fragmento metafisiario, 1.5 cms proximal a la superficie articular y paralelos entre sí, perpendiculares al eje longitudinal del radio y dos proximales a ella, uno proximal y otro distal alineados entre sí en el eje longitudinal. De ser necesario se procede a la fijación percutánea de la fractura con alambres de Kirschner dispuestos en X. Posteriormente se coloca la barra roscada con sus rótulas, que se fijan a los pines, pudiendo dar inicio a la distracción si se requiere. Se realiza control radiológico de la muñeca PA y lateral (Fig. 2), con la finalidad de realizar las mediciones radiológicas: inclinación volar, altura radial y discrepancia radio- ulnar. El fijador externo se retira a las 6 semanas de iniciado el tratamiento, previo controles radiológicos a las tres y seis semanas. La rehabilitación se inicia a las 72 horas del postoperatorio.

Los resultados obtenidos se tabularon y analizaron en base a frecuencia simple, según los objetivos planteados.

RESULTADOS

La muestra estuvo conformada por 5 pacientes, se aprecia predominio del sexo femenino (60%) sobre el masculino (40%). La edad de los mismos estuvo comprendida entre 28 y 62 años, con una edad promedio de 44.2 años. Dos de las pacientes realizaban oficios del hogar, un vigilante, un obrero y un médico. Todos eran dextrómanos. El 60% de los pacientes se lesionó la muñeca izquierda. El mecanismo de lesión correspondió en el 100% de los casos a caída desde sus pies.

Al evaluar las proyecciones radiológicas PA y lateral de la muñeca se encontró en promedio la altura radial de 10.3 mm, inclinación radial 19.3°, inclinación volar 9.8° y

discrepancia radio- ulnar - 0.1 mm.

Clínicamente durante el postoperatorio fueron evaluados la amplitud de movimientos articulares (AMA) de la muñeca obteniendo en promedio: 70.2° flexión, 68.1° extensión, 21.2 grados desviación radial, 12.8° desviación cubital y 165° prono-supinación del antebrazo, con una distancia pulpejo -palma de 0.5 cms.

Los pacientes se reintegraron a sus actividades laborales entre las 8 y 12 semanas posteriores al accidente. No se presentó ninguna complicación en el grupo de pacientes estudiados.

DISCUSIÓN

En general, se recomienda el uso del fijador externo radio- radial para las fracturas extrarticulares del radio distal cuyo fragmento metafisiario único permita un buen anclaje de los pines distales, con o sin la utilización de alambres de Kirshnner adicionales para la fijación de la fractura.

Este fijador por ser de fabricación nacional esta muy por debajo del costo de los importados, lo que permite la adquisición del mismo por parte del paciente.

Se trata de un método sencillo y práctico de tratamiento en vista que permite la movilización precoz de la muñeca y por consiguiente los resultados en cuanto a amplitud articular de movimiento es muy bueno. Debe individualizarse cada caso para obtener los resultados deseados.

Este tratamiento puede compararse con los resultados obtenidos en otros estudios.

REFERENCIAS BIBLIOGRÁFICAS

1. Gausepohl T, Pennig D, Mader K. Principles of external fixation and supplementary techniques in distal radius fractures. Injury Int J Care 2000; 31: 56-70.
2. Pennig D, Gausepohl T, Mader K. Corrective osteotomies in malunited distal radius fracture: external fixation as one stage and hemicallotasis procedures. Injury 2000; Int. J. Care 31: 78-91.
3. Delgado R, Escalona ZR. Ventajas de la supinación en las fracturas de Colles. Rev. Cubana Ortop Traumatol 1998; 12(1-2):52-6.
4. Mentha JA, Bain GI. An overview of distal radial fractures. Aust J Rural Health 1999; 7: 121-26.
5. Melone C. Distal Radius Fractures, Changing Concepts of Management. Orthopedics Clinics of North America 1993; 24:205-6.
6. Fernández DL, Palmer AK. Fractures of the distal radius. En: Green DP, editor. Operative Hand Surgery. 4ta edición. New York: Churchill Livingstone. 1999; 929-43.
7. Lambotte A, Van Harre W. Compterendo des operations faltes dans le service de chirugie du Dr. Lambotte Ann. De med D´ Anners 1908; IXX 47i: 219-22.
8. Lambotte A. Note sur la reimplantation Ossense. Ann Soc Belge de Chir Brox, 1908; Viii: 205-7.
9. Steimann F. Eine Neve Extentions-Methode on Der Fractuber Hand Lung. Cor. B1 f. Schweiz Aerzte, 1907; XXVIII:3-13.
10. Lambert (A.V.S.). Fractures and dislocations treated by the open Method. Ann Surg. 1911; 1iii: 863-9.
11. Charnley J. Presion Positiva en artrodesis de rodilla. J Bone and Joint Surg 1948; 30B: 478-86.
12. Day GE. Poliomielitis anterior. J Med Soc 1911; XVII, 602-3.
13. Chalier, A. Clamp for fractured bone. Presse Med; 25:585, oct:8-17.
14. Ilizarov GA y Faddeev D. Resultados del tratamiento de fracturas diafisiarias abiertas de brazo j.

El antebrazo con el aparato de Ilizarov. UDK-617, 572-774-001-5-089-RSFSR 1979.

15. Ilizarov GA. Osteosintesis por compresión distracción recomendaciones metodológicas. Kurgan, Ministerio de salud, 1928.

16. Alvarez CR. Fijadores externos; resultados del transportador óseo desarrollado en el Hospital Ortopédico Docente "Frank Pais". Revista 16 de abril 1985; 114:4-1.

17. Álvarez CR. Tratado de cirugía ortopédica y traumatología: Traumatología la Habana: pueblo y educación 1985; 604-50.

REVISTA DE LA SOCIEDAD VENEZOLANA DE CIRUGÍA DE LA MANO (SVCM) INFORMACIÓN GENERAL PARA LOS AUTORES

La Revista se edita por este primer período dos veces al año, publicará los trabajos presentados en la SVCM. Están invitados todos los especialistas en Cirugía de la Mano de esta Sociedad, de otra sociedades y especialistas afines, a enviar sus trabajos relacionados con la Cirugía y Rehabilitación de la Mano y del Miembro Superior. Los trabajos a considerar para su publicación están divididos en:

- Artículos originales
- Artículos de revisión
- Presentación de casos clínicos
- Editoriales
- Resúmenes de trabajos publicados
- Cartas al Editor

Artículos Originales: Son los trabajos de investigación clínica, contribuciones originales en: simposium, mesas redondas, coloquios y técnicas que hagan contribución en cualquier aspecto.

Artículos de Revisión: Son contribuciones importantes para comunicar experiencias adquiridas y opinión personal o de equipo en el tema relacionado. Deben estar acompañados de carta de razonamiento que detallen los puntos en la cual demuestra las ventajas y desventajas a los métodos anteriores, dando las razones para recomendar cambios, si los hubiera, detallando los puntos de cambios en base a esa experiencia. Las revisiones siguen los mismos parámetros e instrucciones de los trabajos originales.

Presentación de Casos Clínicos: Serán considerados para su aplicación, si ellos contribuyen en la enseñanza del: diagnóstico, tratamiento y/o patogénesis de la afección o condición relacionada a la Cirugía y Rehabilitación de la Mano y del Miembro Superior. El manuscrito debe incluir un breve resumen, introducción, reporte del o de los casos y discusión.

Editorial: Son exposiciones cortas, generalmente de una cuartilla, sobre tópicos recientes relacionados con artículos originales publicados en la revista en el mismo o en números anteriores, o trabajos importantes en los diferentes temas de la especialidad, de la ciencia o de la cultura médica relacionada con la Cirugía y Rehabilitación de la Mano y del Miembro Superior, los editoriales serán escritos por investigadores y especialistas reconocidos, seleccionados y por invitación del editor y del Comité dc Redacción.

Resúmenes de Trabajos Publicados: Es una sección seleccionada por el Editor y el Comité de Redacción, que reproduce el resumen de los trabajos más importantes de las principales revistas de la Cirugía y Rehabilitación de la Mano. Los miembros de la SVCM pueden enviar al Editor los trabajos originales y su resumen, para ser considerada su publicación en esta sección.

Cartas al Editor: Motivos de suficiente interés serán considerados para su publicación, cartas referentes a trabajos previamente publicados o que están en estudio para ello. Una copia de la carta le será enviada al autor (es) del trabajo, con una invitación para que exprese su opinión. Estas comunicaciones serán sujetas a correcciones por el Editor. Serán comunicaciones escritas a doble espacio y limitadas a una cuartilla.

Al final, la Revista tendrá una sección de información general y un calendario de los eventos científicos importantes para los Miembros de la SVCM.

INSTRUCCIONES

Deben enviarse al editor dos CD (uno para la revista y otro para comentarista y árbitros) con el contenido de todo el trabajo y las fotos en blanco y negro del trabajo a considerar para su publicación, y por triplicado el trabajo sin fotos y en papel aparte, en papel blanco tamaño carta 2,5 cm de margen en ambos lados, a doble espacio, numerando las páginas consecutivamente y comenzar en página aparte con cada uno de los subtítulos.

Resumen en español, abstract-resumen en inglés, texto del trabajo, referencias bibliográficas, fotos y figuras con sus leyendas (en hojas aparte), cuadros. Debe enviar

igualmente una copia de la primera página de las referencias (Bibliografía).

La no-consideración de este orden podrá ocasionar el retardo en la publicación.

Título: Estará en la primera página, será conciso pero informativo, a continuación estarán las palabras claves para la indexación, luego estarán los nombres de los autores con su grado académico (Profesor, Adjunto Residente) y la institución donde fue realizado el trabajo, el autor será el primero y los coautores podrán ser 4 más, si debe excederse este número ameritará ser justificado.

Resúmen: En la página aparte, su contenido no debería exceder a 150 palabras, y será referido al objetivo, hallazgos y conclusiones del trabajo. El resumen no debe contener abreviaciones, datos estadísticos y referencias abstractas.

Texto: Es el cuerpo del trabajo, dividido pero no necesariamente en varias secciones: Material y Método, Resultados y Discusión. Trabajos largos ameritarán subtítulos para clarificar su contenido.

No repita en el texto lo expuesto en las ilustraciones, fotografías o cuadros, enfatice solamente las observaciones importantes; la conclusión puede ser agregada solamente si no es redundante con el resumen y con la discusión. Para los datos de estadística escriba el método en detalles con la finalidad de que los lectores puedan verificar los resultados, use el sistema métrico.

Referencias: Las referencias bibliográficas no es una mera lista resultado de la búsqueda en la computadora de la bibliografía de otros trabajos, deben haber sido evaluados y leídos por el autor, deben ser citados en el texto encerrados en paréntesis en la misma línea de escritura.

Escriba las referencias a doble espacio en página aparte, y numérelas consecutivamente en el orden de aparición en el texto, cuando hay 4 autores, mencione estos y agregue después del 4º "y col". Use las abreviaciones del título de las revistas de acuerdo al Index Medicus.

No use referencias de Abstractos, ni de material no publicado, posters o presentaciones orales; si desea mencionar una comunicación personal debe incluirla en el texto. Ejemplos:

Artículos de Revistas:

1. Forman DL, Watson HK, Caulfield KA, Saenko J y col. Persistent or recurrent carpal tunnel syndrome following prior endoscopic carpal tunnel release. J Hand Surg 1998; 23A: 1010-1014.

Libros:

1. Taleisnik J. The Wrist. New York: Churchill Livingstone; 1985; 25-32.

Capítulos de libros:

1. Bowers Wh. The distal radioulnar joint. En: Green DP, editor. Operative hand surgery. 3ª edición. New York: Chirchill Livingstone. 1993; 973-1020.

Cuadro: Cada tabla será enviada en página aparte con escrito a doble espacio, el título y el número estará centrado en la parte superior y las notas explicativas en la parte inferior de la tabla.

Fotografías y Figuras: Envíe en cada CD un set de fotografías en blanco y negro, impresas con 300 dpi como mínimo (la Revista publicará máximo 6 fotos, si el autor desea más hará los arreglos económicos), escriba en una o más páginas la leyenda de las fotografías, máximo 40 palabras, colocándole el número correspondiente en esa página y en los dos CDs, en doble espacio. Si desea publicar fotografías a color deben hacerse los arreglos comunes, no envíe radiografías, si es necesario publicar fotografías de personas no deben ser identificadas y debe enviarse la autorización escrita de esas personas. Si las figuras e ilustraciones no son originales debe mencionarse el autor y tener autorización de reproducción del autor o de la casa editorial si es un libro. Los artículos publicados en la Revista de la Sociedad Venezolana de Cirugía de la Mano pasan a ser propiedad de la Revista, y a tal efecto al enviar trabajos a la Revista, es necesario que el autor lo mencione en su comunicación, que transfiere todos los derechos del manuscrito en caso de ser publicado, ya que automáticamente así será considerado, pero es necesario notificarlo por escrito, igualmente debe remitir responsabilidad por escrito que el trabajo es original, no ha sido publicado previamente y no está en consideración para publicación en otra revista, en caso de que el autor haya publicado un trabajo del mismo tema o similar deben ser enviadas estas publicaciones.

El Comité Editorial se reserva el derecho de modificar los artículos aceptados para adaptarlos a las normas de publicación, y si lo considera conveniente los someterá a revisión por Especialistas consultantes, con la finalidad de que las publicaciones tengan criterio estrictamente científico.

Los Editores y la Revista no se hacen responsables de las opiniones individuales expresadas por los autores en los trabajos publicados.

Los trabajos presentados en los eventos científicos de la SVCM siguen estas mismas instrucciones y las normas

de los trabajos libres de la SVCM.

Nota final: Conjuntamente con la autorización donde transfiere todos los derechos a la revista, y la responsabilidad de que el trabajo es original y no ha sido publicado ni está en consideración para ello en otra revista (indispensable para la publicación del trabajo) debe enviar los datos de teléfono y fax donde puede ser localizado el autor responsable del trabajo.

La Revista de Cirugía de la mano es una publicación bianual, órgano oficial de la Sociedad Venezolana de Cirugía de la Mano.

La Revista aspira en el próximo año estar inscrita en el Index Médico Latinoamericano e Internacional. Es una Revista arbitrada y las opiniones en sus artículos son de la entera responsabilidad de sus autores. Ni Mercadeo Global C.A., ni la Sociedad, ni el Editor, tienen responsabilidad alguna en el contenido de sus afirmaciones y conclusiones.

Tanto la Sociedad Venezolana de Cirugía de la Mano como el Director y el Comité de Redacción, no tienen responsabilidad alguna en la publicidad de la Revista y no garantizamos las bondades que los productores afirmen.

La distribución de la Revista es gratuita para los miembros de la Sociedad Venezolana de Cirugía de la Mano; se aceptan canjes y se aceptan suscripciones.

Ni parte o la totalidad de la Revista, puede ser reproducida con fines comerciales sin la autorización escrita de la Sociedad o del Director-Editor.

AUTORIZACIÓN A LA SOCIEDAD VENEZOLANA DE CIRUGÍA DE LA MANO (SVCM)

(Anexarla en hoja aparte firmada junto con el trabajo).

El suscrito autor principal del trabajo tentativamente titulado _____ _____ le cede a la SVCM, el derecho exclusivo de publicación del trabajo mencionado en todas las formas que esta considere si es aceptado para publicación.

Los autores representan y garantizan que todo el trabajo es de su original creación, que no está en consideración para su publicación en otra revista y que no viola ninguna ley y disposición legal de propiedad o personal, y estamos conscientes y aceptamos que la Sociedad (SVCM) esta libre de publicar con exclusividad en cualquier forma impresa nuestro trabajo.

Los autores indemnizarán y aceptarán la responsabilidad contra toda demanda, acción, pérdida, costos, costos de abogados y otros gastos que provengan directa o indirectamente de una conducta errada o violación relacionada a la publicación.

La SVCM no tiene ninguna obligación de publicar el trabajo y regresará todos los derechos a los autores si el trabajo no es publicado dentro de los próximos seis meses de que sea recibido. El autor principal que firma esta autorización tiene toda la autoridad para actuar en nombre de los coautores ante cualquier autoridad o ante la SVCM, y el Director-Editor de la Revista.

En Caracas a los _____

Nombre: _____ CI. Nº _____

Firma: _____ Telef.: _____ Fax _____

SOC VENEZ CIR MANO

Revista Venezolana de Cirugía de la mano
Suscripción (2 números anuales)

Deposite en el Banco Caracas, cuenta Nº. 2138-000234-3 a nombre de la Sociedad Venezolana de Cirugía de la Mano (SVCM).

Envíe al Fax: (0212)-284-05.69, este depósito conjuntamente con el nombre y dirección donde se enviará la Revista.

Costo de inscripción anual: Bs. 40.000 para Venezuela
Para enviar fuera de Venezuela: envíe por correo los mismos datos y cheque de $ 30 (dólares americanos) a nombre de la Sociedad Venezolana de Cirugía de la Mano (Revista).

Para los miembros de la SVCM

Con la modificación de los estatutos realizados en la asamblea convocada a tal efecto en Coro en la Jornada de 1999, y luego con la modificación en la asamblea de las Jornadas de Caracas en el 2003, aumentó la cuota anual y los miembros de la SVCM recibirán gratuitamente la Revista.
Por tal motivo le agradecemos a todos los miembros de la SVCM comunicarle a la dirección de la Revista vía Fax. (0212)-284.05.69 o por escrito, los siguientes datos:

Dirección de trabajo, teléfono y fax.
Dirección de habitación y teléfono.
Dirección en la cual prefiere recibir la Revista y la correspondencia.
Correo electrónico.

Publicación de Trabajos Presentados por los Miembros de la SVCM

Estimado Miembro de la SVCM

Se les agradece enviar a la dirección de la Revista los trabajos que han sido presentados con anterioridad en los eventos, tanto de nuestra Sociedad como las otras sociedades, con la finalidad de ser sometidos a consideración para ser publicadas en los futuros números.
Además del trabajo, agradecemos para facilitar la publicación, se envíen los datos y el programa de trabajos libres del evento, y el nombre del miembro titular que comentó dicho trabajo.